Lane Medical Library

Aus der Klinik für Geschwulstkrankheiten, Berlin
(Leiter: Prof. Dr. Hans Auler)
und aus dem Pathologischen Institut der Charité, Berlin
(Direktor: Prof. Dr. Robert Rössle).

NEW YORK UNIVERSITY
JUL 25 1939
LIBRARY

# Mißbildungen und gutartige Tumoren als Nebenbefunde bei Carcinomträgern.

---

## Inaugural-Dissertation

**zur Erlangung des Medizinischen Doktorgrades an der Friedrich-Wilhelms-Universität zu Berlin**

vorgelegt von

**Robert Maleika**
approb. Arzt
aus Lohnau O. S.

Tag der Promotion: 31. Dezember 1938

VERLAG RUDOLPH PFAU, BERLIN NW. 7, LUISENSTR. 21

Gedruckt mit Genehmigung
der
Medizinischen Fakultät der Universität Berlin

---

Dekan: Professor Dr. Siebeck
Referent: Prof. Dr. Auler
Korreferent: Prof. Dr. Rössle

Bereits vor 50 Jahren vertraten in Deutschland Beneke, Billroth, in England Paget die Anschauung, daß die Entstehung des Krebses konstitutionell bedingt sei, im Gegensatz zu Virchow, Rindfleisch, Thiersch in Deutschland und Campbell de Morgan in England, die den Krebs als ein örtlich bedingtes Leiden auffaßten. Während die letztere Anschauung von der Krebsentstehung lange Zeit die fast allein vorherrschende war, ist man heute wieder mehr geneigt, den konstitutionellen Ursprung des Krebses zu berücksichtigen.

B. Fischer-Wasels nimmt eine allgemeine konstitutionelle Krebsbereitschaft, eine allgemeine Disposition, und eine lokale Disposition, d. h. die Entwicklung einer Krebskeimanlage, an. Beide Faktoren können nach seiner Ansicht vererbt oder erworben oder der eine Faktor ererbt und der andere erworben sein. In Erweiterung der Cohnheim-Ribbertschen Theorie, die die Bildung des Geschwulstkeimes durch mechanische Zellverlagerung annimmt, führt nach B. Fischer-Wasels zur Bildung einer Geschwulstkeimanlage die Ausschaltung von Zellgruppen aus dem physiologischen Verbande. „Natürlich wird die pathologische Verlagerung von Gewebsteilen, insbesondere die embryonale, die Ausschaltung von Zellgruppen aus dem physiologischen Verbande, aus den normalen Korrelationen zum übrigen Körper und Gewebe begünstigen" (B. Fischer-Wasels). Postembryonal kommt nach B. Fischer-Wasels die Bildung der Geschwulstkeimanlage auf dem Boden der Regeneration zustande. Daß der Geschwulstentstehung die Bildung eines primären Geschwulstkeimes vorangehen muß, schließt er aus der „Tatsache, daß bei der fertig ausgebildeten Geschwulst eine Kontaktinfektion nicht sattfindet", aus der tatsächlichen Abstammung der Geschwulstzelle von der Körperzelle und der fundamentalen Differenz der Geschwulstzelle von der Körperzelle. Durch welche Aenderung nun eine Körperzelle zur Geschwulstzelle wird, erklärt die Mutationstheorie K. H. Bauers. Nach dieser unterscheidet sich die Geschwulstzelle von der letzten körpereigenen Zelle durch eine Aenderung in der Zellerbmasse.

In der Annahme einerGeschwulstkeimanlage nach B. Fischer-Wasels findet die Lehre Cohnheim-Ribberts und die Virchowsche Reiztheorie ihre Vereinigung. Aber auch die klinischen Beobachtungen, daß örtlich begrenzte und bis dahin gutartige Gewebsveränderungen und Wachstumserscheinungen nach einem Reiz maligne entarten, vereinigen diese beiden Theorien von der Geschwulstentstehung. Träger von geschwulstmäßigen Fehlbildungen und Mißbildungen sind also im Sinne einer späteren Carcinombildung mehr gefährdet als andere Menschen. Hier ist die Krebsdisposition besonders deutlich und bei geeigneten Methoden sichtbar. Rößle meint, daß „wegen des gleichzeitigen über den Zufall hinaus häufigen Vorkommens von bösartigen Geschwülsten neben gutartigen geschwulstmäßigen Fehlbildungen und neben Mißbildungen die Anerkennung einer besonderen Disposition zur Tumorbildung sich auftdrängt". Aber auch durch andere an Menschen gemachte Beobachtungen und durch tierexperimentelle Arbeiten neigt man heute dazu, eine durch das Erbbild bedingte Gewächsbereitschaft anzunehmen.

Welche Bedeutung kommt den gutartigen Tumoren und Mißbildungen als Nebenbefunde bei Carcinomträgern im Rahmen der Konstitutionspathologie zu? Diese Frage soll im Folgenden an Hand der Sektionsprotokolle des Pathologischen Instituts der Charité in Berlin aus den Jahren 1926—1935 untersucht werden.

Entsprechend dem hohen Alter, das die Carcinomträger meist erreichen, sind die Mißbildungen in dieser Arbeit nur Entwicklungsstörungen des Einzelwesens, die als Anomalie oder Abnormität nur wenig vom durchschnittlichen Bauplan des Körpers abweichen. Als echte Geschwülste sind nach Borst Wachstumsexzesse von autonomem Charakter zu bezeichnen. Zu diesen sind auch in dieser Arbeit die Struma nodosa und die Kropfknoten der Schilddrüse, die Adenomyomatose der Prostata und die Mastopathia cystica gerechnet worden. Auch die Cysten wurden dazu gezählt, wenn sie auch nicht zu den echten Geschwülsten in strengem Sinne gehören. Die Leber- und Nierencysten wurden um der Einheitlichkeit der Darstellung willen nicht, wie es üblich ist, bei den Mißbildungen, sondern bei den Tumoren aufgeführt. Im Folgenden werden die Nebenbefunde nach ihrer Häufigkeit in den einzelnen Organen, getrennt nach Mißbildungen und gutartigen Tumoren, nach den einzelnen Jahrgängen geordnet neben ihrer Gesamtzahl wiedergegeben. In Klammern ist das prozentuale Verhältnis der Nebenbefunde zu der Gesamtzahl der Carcinome (2867) angeführt

Im Jahre 1929 übernahm Rößle die Leitung des Pathologischen Instituts in Berlin. Die während seiner Zeit festgestellten Nebenbefunde sind von den anderen getrennt und im Jahrgang 1929 durch die zweite Zahl zum Ausdruck gebracht worden.

Tabelle 1.

| | 1926 | 1927 | 1928 | 1929 | 1930 | 1931 | 1932 | 1933 | 1934 | 1935 | |
|---|---|---|---|---|---|---|---|---|---|---|---|
| Carcinome im ganzen ..... | 268 | 265 | 259 | 179 54 | 208 | 303 | 301 | 291 | 419 | 320 | 2867 |
| *Mißbildungen als Nebenbefunde:* | | | | | | | | | | | |
| Herz und Gefäße ..... | 12 | 8 | 12 | 6 7 | 46 | 111 | 166 | 137 | 117 | 54 | 676 (23,64%) |
| Falsche Sehnenfäden des Herzens .. | 5 | 4 | — | 1 1 | 18 | 34 | 55 | 43 | 32 | 13 | 204 |
| Offenes Foramen ovale ..... | 9 | 4 | 12 | 5 4 | 16 | 38 | 31 | 23 | 29 | 13 | 184 |
| Accessorische Kranzgefäße des Herzens ..... | — | — | — | — | — | 1 | 47 | 33 | 37 | 15 | 133 |
| Doppelter Abgang von Coronararterien ..... | — | — | — | 1 | 1 | 15 | 13 | 16 | 11 | 4 | 61 |
| Fensterung der Herzklappen ..... | — | — | — | — | 3 | 15 | 13 | 9 | 2 | 3 | 45 |
| Netzbildung im Herzen ..... | — | — | — | 1 | 2 | 2 | 3 | 3 | 2 | 1 | 14 |
| Abnormer Abgang der Kranzgefäße | — | — | — | — | — | 2 | 2 | 6 | 1 | — | 11 |
| Unvollkommene Trennung zweier Herzklappen ..... | — | — | — | — | 1 | 1 | 1 | — | — | 1 | 4 |
| Vier Pulmonalklappen ..... | — | — | — | — | 1 | 1 | — | — | 1 | — | 3 |
| Dreifacher Abgang der rechten Kranzarterie ..... | — | — | — | — | — | 1 | — | — | — | 1 | 2 |
| Hypoplasie des Herzens und der großen Gefäße ..... | — | — | — | — | 1 | — | — | — | — | 1 | 2 |
| Hypoplasie der Aorta ..... | — | — | — | — | — | 1 | — | 1 | — | — | 2 |
| Falscher Trabekel des Herzens .... | — | — | — | — | — | — | — | 1 | — | — | 1 |
| Fensterung der Fossa ovalis ..... | — | — | — | — | — | — | 1 | — | — | — | 1 |
| Zweiklappiges Pulmonalostium .... | — | — | — | — | 1 | — | — | — | — | — | 1 |

| | 1926 | 1927 | 1928 | 1929 | 1930 | 1931 | 1932 | 1933 | 1934 | 1935 | |
|---|---|---|---|---|---|---|---|---|---|---|---|
| Spaltung des medialen Papillarmuskels des linken Herzens ..... | — | — | — | — | — | — | — | — | 1 | — | 1 |
| Abnorm hoher trichterförmiger Abgang der hohen Pulmonalarterie . | — | — | — | — | — | — | — | — | 1 | — | 1 |
| Abnormer Abgang des Truncus thyreocervicalis direkt vom Aortenbogen ..... | — | — | — | — | 1 | — | — | — | — | — | 1 |
| Abnorme Form der Mündung der Vena cava inferior ..... | — | — | — | — | 1 | — | — | — | — | — | 1 |
| Verdoppelung des absteigenden Astes der linken Kranzarterie ..... | — | — | — | — | — | — | — | 1 | — | — | 1 |
| Unterteilung eines Sinus valsalvae der Pulmonalklappen ..... | — | — | — | — | — | — | — | 1 | — | — | 1 |
| Hohe Teilung der linken Kranzarterien ..... | — | — | — | — | — | — | — | — | — | 1 | 1 |
| Abnorme Vrbindung des Ramus descendens anterior mit der rechten Arterie über der Pulmonaliswurzel | — | — | — | — | — | — | — | — | — | 1 | 1 |
| Nieren, Nierenbecken und Ureteren ..... | 25 | 8 | 6 | 3 | 11 | 18 | 34 | 61 | 81 | 48 | 28 | 322 (11,26%) |
| Accessorische Nierengefäße ..... | — | — | — | — | | 1 | 10 | 31 | 53 | 29 | 5 | 129 |
| Embryonale Furchung (Renculifurchung, fötale Lappung der Nieren . | 22 | 4 | 5 | 1 | 6 | 6 | 10 | 14 | 12 | 8 | 10 | 98 |
| Kuchennieren (beiderseitig 10, einseitig 24) ..... | — | — | — | | 2 | 6 | 5 | 8 | 6 | 4 | 3 | 34 |

| | 1926 | 1927 | 1928 | 1929 | 1930 | 1931 | 1932 | 1933 | 1934 | 1935 | |
|---|---|---|---|---|---|---|---|---|---|---|---|
| Verdoppelung eines Nierenbeckens u. des dazugehörigen Harnleiters .. | 2 | 1 | — | 2 1 | 1 | — | 2 | — | — | 3 | 12 |
| Hypoplasie einer Niere ..... | 1 | — | — | 1 | — | 1 | — | 3 | 3 | 1 | 10 |
| Verdoppelung eines Ureters ..... | — | — | — | — | — | 2 | 2 | 1 | 1 | 1 | 7 |
| Verdoppelung eines Nierenbeckens . | — | 1 | — | — | 1 | 2 | — | 2 | — | — | 6 |
| Abnorme Lagerung eines Nierenbeckens ..... | — | — | — | — | 2 | — | — | 1 | 1 | — | 4 |
| Kerbung einer Niere ..... | — | — | — | — | — | 2 | — | — | — | 1 | 3 |
| Hufeisenniere ..... | — | — | — | — | — | — | 1 | — | — | 1 | 2 |
| Hilusverlagerung einer Niere ..... | — | — | — | — | — | — | 1 | 1 | — | — | 2 |
| Einseitige Dopplniere ..... | — | — | — | — | — | 1 | — | — | — | — | 1 |
| Verdoppelung beider Nierenbecken und des oberen Teils beider Ureteren ..... | — | — | — | — | — | — | — | — | — | 1 | 1 |
| Rechtsseitige Langniere mit Verdoppelunge von Nierenbecken und Ureteren bei Aplasie der linken Niere; an Stelle dieser erdnußgroße Cyste; linksseitige Ureterknospung von der Harnblase aus ..... | — | — | — | — | — | — | — | — | 1 | — | 1 |
| Flache Beckenniere links mit zwei zuführenden Arterien, 2 Nierenbecken und 2 getrennt verlaufenden Harnleitern ..... | 1 | — | — | — | — | — | — | — | — | — | 1 |
| Hufeisenniere mit Erweiterung des Nierenbeckens ..... | 1 | — | — | — | — | — | — | — | — | — | 1 |

| | 1926 | 1927 | 1928 | 1929 | 1930 | 1931 | 1932 | 1933 | 1934 | 1935 | |
|---|---|---|---|---|---|---|---|---|---|---|---|
| Hufeisenniere mit Abgang der Ureteren an der Vorderfläche ..... | — | — | — | — | — | — | 1 | — | — | — | 1 |
| Hufeisenniere mit Spaltung beider Ureteren knapp vor dem Nierenbecken ..... | — | — | — | — | — | — | — | — | — | 1 | 1 |
| Dystopie der rechten Niere ..... | — | — | — | — | — | — | 1 | — | — | — | 1 |
| Abnorme Lagerung des rechten Nierenbeckens und abnormer Abgang des Urters ..... | — | — | — | — | 1 | — | — | — | — | — | 1 |
| Abnorme Lagerung beider Nierenbecken ..... | — | — | — | — | — | — | — | — | 1 | — | 1 |
| Abnorme Form des linken Nierenbeckens ..... | — | — | — | — | — | — | — | 1 | — | — | 1 |
| Aplasie einer Niere ..... | — | 1 | — | — | — | — | — | — | — | — | 1 |
| Ungleiche Größe beider Nieren .... | — | — | — | — | — | 1 | — | — | — | — | 1 |
| Hypoplasie und Formmißbildung einer Niere ..... | — | — | — | — | — | — | — | — | 1 | — | 1 |
| Vollkommene Aplasie d. linksseitigen Urogenitaltraktus (Niere, Ureter, Samenblase, Samenstrang, Hoden . | — | — | — | — | — | — | — | — | — | 1 | 1 |
| Lungen ..... | — | — | — | — | 17 | 35 | 60 | 53 | 75 | 21 | 261 (9,13%) |
| Abnorme Lappung der Lungen (davon: unvollständige Absetzung des rechten Lungenmittellappens vom Oberlappen: 188) ..... | — | — | — | — | 14 | 30 | 54 | 50 | 62 | 19 | 229 |

| | 1926 | 1927 | 1928 | 1929 | 1930 | 1931 | 1932 | 1933 | 1934 | 1935 | |
|---|---|---|---|---|---|---|---|---|---|---|---|
| Abnorme Kerbung der Lungen .... | — | — | — | — | 3 | 2 | 6 | 3 | 12 | 2 | 28 |
| Azygoslappung des rechten Lungenoberlappens ..... | — | — | — | — | — | 2 | — | — | — | — | 2 |
| Abnorme Form der Lungen ..... | — | — | — | — | — | — | — | — | 1 | — | 1 |
| Abnorme Gestalt des linken Oberlappenlingulus ..... | — | — | — | — | — | 1 | — | — | — | — | 1 |
| Milz ..... | 5 | 4 | 3 | 2 | 6 | 22 | 17 | 19 | 20 | 18 | 10 | 126 (4,39%) |
| Nebenmilzen ..... | 4 | 4 | 1 | 1 | 2 | 15 | 9 | 14 | 13 | 12 | 7 | 82 |
| Abnorme Kerbung (bzw. Furchung) der Milz ..... | 1 | — | — | 1 | 3 | 4 | 7 | 4 | 7 | 5 | 3 | 35 |
| Abnorme Lappung der Milz ..... | — | — | — | | 1 | 3 | 1 | 1 | — | 1 | — | 7 |
| Hypoplasie der Milz ..... | — | — | 2 | — | — | — | — | — | — | — | — | 2 |
| Darm ..... | 4 | 4 | 2 | 1 | 2 | 12 | 14 | 17 | 11 | 15 | 2 | 89 (3,10%) |
| Divertikelbildung des Dünn- und Dickdarms (davon: Diverticulosis bzw. Diverticulitis des Dickdarms 3) ..... | — | 3 | — | | 2 | 8 | 9 | 10 | 6 | 11 | 3 | 52 |
| Meckelsches Divertikel ..... | 4 | 1 | 2 | 1 | | 4 | 3 | 5 | 5 | 2 | 4 | 31 |
| Coecum mobile ..... | — | — | — | — | — | 1 | — | — | — | — | — | 1 |
| Haustrenbildung im Anfangsteil des Duodenums ..... | — | — | — | — | — | — | — | — | 1 | — | 1 | |
| Abnorme Befestigung des unteren Ileums ohne Gekröse ..... | — | — | — | — | — | 1 | — | — | — | — | 1 | |

| | 1926 | 1927 | 1928 | 1929 | 1930 | 1931 | 1932 | 1933 | 1934 | 1935 | |
|---|---|---|---|---|---|---|---|---|---|---|---|
| Abnorm langes Sigmoid ..... | — | — | — | — | — | 1 | — | — | — | — | 1 |
| Abnorm langes Colon liberum descendens mit starker Mesenterialtaschenbildung ..... | — | — | — | — | — | — | — | — | 1 | — | 1 |
| Leber ..... | 7 | 3 | 2 | 3 | 5 | 19 | 15 | 9 | 17 | 7 | 87 (3,03%) |
| Abnorme Kerbenbildung bzw. Furchung der Leber ..... | 7 | 3 | 2 | 2 | 2 | 16 | 6 | 7 | 15 | 6 | 66 |
| Abnorme Lappung der Leber ..... | — | — | — | — | 2 | 3 | 6 | 2 | 1 | 1 | 15 |
| Abnorme Gestaltung des linken Leberlappens ..... | — | — | — | 1 | — | — | 3 | — | — | — | 4 |
| Hypoplasie des linken Leberlappens | — | — | — | — | 1 | — | — | — | 1 | — | 2 |
| Nebennieren ..... | 7 | 2 | 7 | 1 | 1 | 6 | 11 | 8 | 13 | 8 | 8 | 72 (2,51%) |
| Versprengte Nebennierenkeime .... | 6 | 2 | 7 | 1 | 1 | 5 | 10 | 8 | 12 | 8 | 8 | 68 |
| Dystopie der Nebennieren ..... | 1 | — | — | — | — | 1 | — | — | — | — | 2 |
| Hypoplasie der Nebennieren ..... | — | — | — | — | 1 | — | — | 1 | — | — | 2 |
| Schilddrüse ..... | — | — | — | 2 | 4 | 4 | 4 | 3 | 5 | 12 | 34 (1,18%) |
| Accesorische Schilddrüsen ....——— | — | — | — | — | 1 | 1 | 1 | 1 | 1 | 6 | 11 |
| Hypoplasie der Schilddrüsen ..... | — | — | — | 2 | 3 | 1 | 1 | 1 | 2 | — | 10 |
| Mangel (Fehlen) des Schilddrüsenisthmus ..... | — | — | — | — | — | 2 | 2 | — | 2 | 4 | 10 |

| | 1926 | 1927 | 1928 | 1929 | 1930 | 1931 | 1932 | 1933 | 1934 | 1935 | |
|---|---|---|---|---|---|---|---|---|---|---|---|
| Kragenförmige Schilddrüse ..... | — | — | — | — | — | — | — | — | — | 1 | 1 |
| Asymmetrie der Schilddrüsenlappen | — | — | — | — | — | — | — | — | — | 1 | 1 |
| Aplasie des rechten Schilddrüsenlappens ..... | — | — | — | — | — | — | — | 1 | — | — | 1 |
| Genitalien, männlich ..... | 2 | — | — | — | 3 | 5 | 4 | 4 | 2 | 4 | 24 (0,83%) |
| Morgagnische Hydatiden ..... | — | — | — | — | — | — | 2 | 2 | 1 | 2 | 7 |
| Hypoplasie eines Hodens ..... | — | — | — | — | 2 | 1 | — | 2 | — | — | 5 |
| Hypoplasie beider Hoden ..... | 2 | — | — | — | 1 | — | — | — | — | 1 | 4 |
| Hypospadie ..... | — | — | — | — | — | — | — | — | 1 | 1 | 2 |
| Rechtsseitiger Kryptorchismus ..... | — | — | — | — | — | 1 | 1 | — | — | — | 2 |
| Hypoplasie beider Hoden mit linksseitigen Bauchhoden ..... | — | — | — | — | — | 1 | — | — | — | — | 1 |
| Hypoplasie der Hoden u. des Penis Hypoplasie des Penis ..... | — | — | — | — | — | 1 | — | — | — | — | 1 |
| Wulstung der Weichteile beiderseits der Urethramündung nach Art großer Schamlippen; Genitalbehaarung nach weiblichem Typ ..... | — | — | — | — | — | 1 | — | — | — | — | 1 |
| Pankreas ..... | — | 2 | — | — | 1 | — | 2 | 2 | — | — | 8 (0,27%) |
| Accessorische Bauchspeicheldrüsen .. | — | 2 | — | — | 1 | — | 3 | 2 | — | — | 8 |
| Oesophagus ..... | 1 | 3 | — | — | — | 1 | — | 1 | — | — | 6 (0,20%) |

| | 1926 | 1927 | 1928 | 1929 | 1930 | 1931 | 1932 | 1933 | 1934 | 1935 | |
|---|---|---|---|---|---|---|---|---|---|---|---|
| Magenschleimhautinseln im Oesophagus | 1 | 3 | — | — | — | 1 | — | 1 | — | — | 6 |
| Schädelknochen im Gehirn (Wirbelsäule und Rückenmark) | 1 | — | — | 1 | 1 | — | — | 1 | 1 | 1 | — | 6 (0,20%) |
| Erhaltene Stirnnaht | — | — | — | | 1 | — | — | — | 1 | — | — | 2 |
| Abnorme Nähte am Schädel (erhaltene Stirnnaht, Schaltknochen der Lambdanaht) | — | — | — | — | — | — | 1 | — | — | — | 1 |
| Asymmetrie des Schädels mit asymmetrischer Anordnung der Seitenventrikel besonders der Hinterhörner und assymmetrischer Lagerung des Corpus striatum und Thalamus opticus | — | — | — | — | — | — | — | — | 1 | — | 1 |
| Chordarest an der Brücke dicht neben der Arteria basilaris | — | — | — | 1 | | — | — | — | — | — | — | 1 |
| Spina bifida occulta | 1 | — | — | — | — | — | — | — | — | — | 1 |
| Zunge | — | — | 1 | | 1 | 3 | — | — | — | — | — | 5 (0.17%) |
| Faltenzunge | — | — | 1 | | 1 | 3 | — | — | — | — | — | 5 |
| Thymus | 1 | — | — | 1 | | — | — | — | — | — | 1 | 3 (0,10%) |

| | 1926 | 1927 | 1928 | 1929 | 1930 | 1931 | 1932 | 1933 | 1934 | 1935 | |
|---|---|---|---|---|---|---|---|---|---|---|---|
| Erhaltener Thymus | 1 | — | — | 1 | — | — | — | — | — | 1 | 3 |
| Genitalien, weiblich | — | — | — | — | — | — | — | — | 2 | — | 3 (0,10%) |
| Hypoplasie des Uterus | — | — | — | — | — | — | — | 2 | — | 1 | 3 |
| Uvula | 1 | — | — | — | — | 1 | — | — | — | — | 2 (0,06%) |
| Gespaltene Uvula | 1 | — | — | — | — | 1 | — | — | — | — | 2 |
| Extremitäten | — | — | — | — | — | — | — | — | 1 | — | 1 (0,03%) |
| Beiderseitige Spalthand und beiderseitiger Spaltfuß mit Syndaktylie | — | — | — | — | — | — | — | — | 1 | — | 1 |
| Trachea | — | — | — | — | — | 1 | — | — | — | — | 1 (0,03%) |
| Abnorme Knorpelspangen der Trachea | — | — | — | — | — | 1 | — | — | — | — | 1 |
| Rippen | — | — | — | — | — | — | — | — | 1 | — | 1 (0,03%) |
| Knorpelbrücke zwischen 5. u. 6. Rippe | — | — | — | — | — | — | — | — | 1 | — | 1 |
| *Gutartige Tumoren als Nebenbefunde:* | | | | | | | | | | | |
| Nieren | 112 | 67 | 46 | 19 | 13 | 43 | 64 | 70 | 37 | 49 | 41 | 561 (19,50%) |

| | 1926 | 1927 | 1928 | 1929 | 1930 | 1931 | 1932 | 1933 | 1934 | 1935 | |
|---|---|---|---|---|---|---|---|---|---|---|---|
| Nierencysten | 74 | 54 | 36 | 19 9 | 31 | 50 | 54 | 31 | 38 | 36 | 426 |
| Adenome in den Nieren | 25 | 4 | 6 | 3 2 | 6 | 10 | 6 | 2 | 5 | — | 69 |
| Fibrome der Nieren | 10 | 3 | 4 | 1 1 | 5 | 4 | 8 | 2 | 4 | 3 | 45 |
| Lipome der Niere | 2 | — | — | 2 | 1 | — | — | — | 2 | 1 | 8 |
| Lipomyome der Niere | — | 2 | — | — | — | — | — | — | — | 1 | 3 |
| Cystadenome einer Niere | — | 2 | — | — | — | — | — | — | — | — | 2 |
| Fibromyome der Niere | — | 1 | — | 1 | — | — | — | — | — | — | 2 |
| Fibrolipome der Niere | — | — | — | — | — | — | 2 | — | — | — | 2 |
| Adenomyome der Nieren | — | — | — | — | — | — | — | — | — | — | 2 |
| Fibrolipomyom der Niere | — | — | — | — | — | — | — | 1 | — | — | 1 |
| Rindenmyofibrome der Niere | 1 | — | — | — | — | — | — | — | — | — | 1 |
| Schilddrüse | 36 | 37 | 25 | 18 7 | 34 | 76 | 72 | 77 | 58 | 65 | 505 (17,57%) |
| Struma nodosa bzw. Knoten der Schilddrüse | 13 | 14 | 12 | 7 6 | 25 | 51 | 57 | 61 | 53 | 56 | 355 |
| Adenome in der Schilddrüse | 15 | 16 | 10 | 8 | 5 | 17 | 10 | 3 | 3 | 3 | 90 |
| Cysten der Schilddrüse | 8 | 7 | 3 | 3 1 | 4 | 8 | 5 | 13 | 2 | 6 | 60 |
| Prostata | 43 | 23 | 21 | 11 10 | 28 | 48 | 52 | 37 | 58 | 47 | 378 (13,11%) |
| Adenomyomatose der Prostata | 41 | 23 | 21 | 11 10 | 22 | 41 | 47 | 29 | 44 | 42 | 331 |
| Adenome der Prostata | 2 | — | — | — | 5 | 5 | 4 | 8 | 13 | 4 | 41 |
| Cysten der Prostata | — | — | — | — | 1 | 2 | 1 | — | 1 | 1 | 6 |
| Uterus | 31 | 31 | 30 | 18 10 | 16 | 47 | 50 | 40 | 36 | 45 | 354 (12,34%) |

| | 1926 | 1927 | 1928 | 1929 | 1930 | 1931 | 1932 | 1933 | 1934 | 1935 | |
|---|---|---|---|---|---|---|---|---|---|---|---|
| Myome des Uterus | 13 | 17 | 15 | 8 4 | 8 | 19 | 21 | 14 | 15 | 12 | 146 |
| Polypen des Uterus | 16 | 12 | 10 | 7 4 | 6 | 20 | 20 | 15 | 14 | 19 | 143 |
| Uterus myomatosus | — | — | 2 | 2 1 | 1 | 2 | 3 | 4 | 3 | 6 | 24 |
| Uteruscysten | — | — | — | 1 1 | 1 | 4 | 3 | 2 | 3 | 1 | 16 |
| Polyposis des Uterus | — | — | — | — | — | 1 | 3 | 3 | 1 | 2 | 12 |
| Fibromyome dse Uterus | 2 | — | 2 | — | — | 1 | — | — | — | 4 | 9 |
| Adenomyome des Uterus | — | 2 | — | — | — | — | — | — | — | — | 2 |
| Adenomyosis des Uterus | — | — | — | — | — | — | — | — | — | 1 | 1 |
| Fibrome des Uterus | — | — | 1 | — | — | — | — | — | — | — | 1 |
| Darm | 17 | 8 | 9 | 2 4 | 31 | 73 | 45 | 45 | 44 | 56 | 334 (11,64%) |
| Polypen des Darms | 13 | 6 | 5 | 1 4 | 24 | 32 | 25 | 25 | 22 | 24 | 181 |
| Chylangiome des Darms | — | — | — | — | 3 | 22 | 11 | 9 | 12 | 14 | 71 |
| Lipome des Darms | 2 | 1 | 1 | 1 | 3 | 10 | 5 | 6 | 7 | 9 | 45 |
| Polyposis des Darms | 1 | — | 2 | — | — | 5 | 3 | 5 | 2 | 2 | 20 |
| Myome des Darms | — | 1 | — | — | — | 2 | — | — | — | 3 | 6 |
| Lymphangiome des Darms | — | — | 1 | — | 1 | 1 | — | — | — | 1 | 4 |
| Ein Adenom des Darms | 1 | — | — | — | — | — | — | — | — | 1 | 2 |
| Eine Cyste des Dünndarms | — | — | — | — | — | — | — | — | 1 | — | 1 |
| Ein Cystadenom in der Gegend der rechten Colonflexur | — | — | — | — | — | — | 1 | — | — | — | 1 |
| Adenomyome des Darms | — | — | — | — | — | — | — | — | — | 1 | 1 |
| Fibrom des Darms | — | — | — | — | — | — | — | — | — | 1 | 1 |
| Myxom des Wurmfortsatzes | — | — | — | — | — | 1 | — | — | — | — | 1 |
| Eierstöcke | 11 | 9 | 14 | 2 2 | 11 | 13 | 16 | 13 | 17 | 8 | 116 (4,32%) |

| | 1926 | 1927 | 1928 | 1929 | 1930 | 1931 | 1932 | 1933 | 1934 | 1935 | |
|---|---|---|---|---|---|---|---|---|---|---|---|
| Eierstockscysten | 9 | 8 | 12 | 2 2 | 8 | 13 | 13 | 11 | 16 | 8 | 102 |
| Ovarialcystome | — | 1 | — | — | 2 | — | 2 | 1 | 1 | — | 7 |
| Fibrome der Ovarien | 1 | — | 1 | — | — | — | — | 1 | — | — | 3 |
| Fibromyom eines Ovars | — | — | — | — | 1 | — | — | — | — | — | 1 |
| Fibromyxom des Ovars | — | — | — | — | — | — | 1 | — | — | — | 1 |
| Je ein Cystadenom beider Eierstöcke | 1 | — | — | — | — | — | — | — | — | — | 1 |
| Teratom des Ovars | — | — | 1 | — | — | — | — | — | — | — | 1 |
| Leber | 16 | 6 | 2 | 1 5 | 3 | 11 | 8 | 7 | 7 | 16 | 109 (4,08%) |
| Lebercysten | 7 | — | 2 | 4 | 2 | 6 | 3 | 5 | — | 7 | 36 |
| Cavernöse Hämangiome der Leber | 7 | 5 | — | 1 2 | 4 | 8 | 2 | 3 | 8 | 12 | 52 |
| Adenome der Leber | 1 | — | — | — | 1 | 2 | 3 | 1 | 2 | 4 | 14 |
| Hämangiome der Leber | 1 | 1 | — | — | — | 1 | 1 | — | 1 | — | 5 |
| Fibrolipom der Leber | — | — | — | — | — | 1 | — | — | — | — | 1 |
| Angiom der Leber | — | — | — | — | — | — | — | — | — | 1 | 1 |
| Nebennieren | 3 | 3 | 6 | 2 | 7 | 14 | 23 | 8 | 13 | 17 | 98 (3,41%) |
| Adenome der Nebennieren | 3 | 3 | 6 | 1 | 7 | 13 | 23 | 7 | 12 | 13 | 88 |
| Adenomatöse Hypertrophie der Nebennierenrinde | — | — | — | — | — | — | — | — | 1 | 2 | 88 |
| Melanome der Nebennieren | — | — | — | — | — | 1 | 1 | – | — | 1 | 3 |
| | — | — | — | — | — | — | 1 | — | — | 1 | 2 |
| Lipome der Nebennieren | — | — | — | 1 | — | — | — | 1 | — | — | 2 |
| Gehirn (Gehirnhäute usw.) | 7 | 5 | 1 | 1 3 | 6 | 12 | 11 | 2 | 5 | 14 | 67 (2,33%) |

| | 1926 | 1927 | 1928 | 1929 | 1930 | 1931 | 1932 | 1933 | 1934 | 1935 | |
|---|---|---|---|---|---|---|---|---|---|---|---|
| Cysten des Gehirns | 4 | 3 | 1 | 1 1 | 4 | 9 | 6 | 1 | 3 | 6 | 39 |
| Osteome der Falx cerebri | 2 | 1 | — | 2 | 1 | 3 | 4 | — | — | 6 | 19 |
| Cholesteatom des Plexus chorioidens | — | — | — | — | — | — | — | — | 1 | 1 | 2 |
| Naevus casculosus des Pons cerebri | — | — | — | — | — | — | 1 | — | — | 1 | 2 |
| Fibrom der Dura des Gehirns | — | 1 | — | — | — | — | — | — | — | — | 1 |
| Osteophytom der harten Hirnhaut | — | — | — | — | — | — | — | — | 1 | — | 1 |
| Dermoid des Kleinhirns | — | — | — | — | — | — | — | 1 | — | — | 1 |
| Gliom des Hirns | — | — | — | — | 1 | — | — | — | — | — | 1 |
| Lipom an der Hirnbasis | 1 | — | — | — | — | — | — | — | — | — | 1 |
| **Magen** | 2 | 4 | 4 | 2 4 | 4 | 7 | 7 | 5 | 10 | 5 | 54 (1,88%) |
| Polypen des Magens | — | 1 | 1 | 2 2 | 2 | 4 | 2 | 1 | 6 | 3 | 24 |
| Myome des Magens | 1 | 2 | 3 | 1 | — | 2 | — | 4 | 3 | 1 | 17 |
| Lipome des Magens | 1 | — | — | — | 1 | 1 | 2 | — | 1 | — | 6 |
| Fibrome des Magens | — | — | — | — | 1 | — | 2 | — | — | — | 3 |
| Fibromyome des Magens | — | 1 | — | 1 | — | — | — | — | — | — | 2 |
| Ein Adnom des Magens | — | — | — | — | — | — | — | — | — | 1 | 1 |
| Polyposis des Magens | — | — | — | — | — | — | 1 | — | — | — | 1 |
| **Adnexe (Tuben, Ligamente usw.)** | 1 | 2 | 5 | 1 | 5 | 6 | 13 | 3 | 3 | 15 | 54 (1,88%) |
| Cysten der Adnexe | 1 | 2 | 3 | 1 | 5 | 6 | 11 | 2 | 2 | 12 | 45 |
| Myome der Adnexe | — | — | 2 | — | — | — | 1 | 1 | 1 | — | 5 |
| Fibrome der Adnexe | — | — | — | — | — | — | 1 | — | — | 2 | 3 |
| Fibromyom der Adnexe (einer Tube) | — | — | — | — | — | — | — | — | — | 1 | 1 |

| | 1926 | 1927 | 1928 | 1929 | 1930 | 1931 | 1932 | 1933 | 1934 | 1935 | |
|---|---|---|---|---|---|---|---|---|---|---|---|
| Mammae | — | — | — | — | 3 | 7 | 7 | 10 | 13 | 9 | 49 (1,70%) |
| Mammacysten | — | — | — | — | 2 | 7 | 7 | 10 | 13 | 9 | 48 |
| Ein Fibroadenom der Brust | — | — | — | — | 1 | — | — | — | — | — | 1 |
| Haut | — | 1 | — | 2 | 2 | 6 | 9 | 7 | 5 | 5 | 7 | 44 (1,53%) |
| Lipome der Haut | — | — | — | 1 | | 2 | 3 | 3 | 2 | 2 | 1 | 14 |
| Naevi der Haut | — | — | — | | 1 | 1 | 4 | 4 | — | — | 3 | 13 |
| Warzen der Haut | — | — | — | — | | 1 | 1 | — | 2 | 1 | 1 | 6 |
| Fibrome der Haut | — | 1 | — | — | — | | 1 | — | — | 1 | — | 3 |
| Papillome der Haut | — | — | — | | 1 | — | — | — | — | — | 2 | 3 |
| Atherome der Haut | — | — | — | 1 | | — | — | — | 1 | 1 | — | 3 |
| Angiome der Haut | — | — | — | — | | 1 | — | — | — | — | — | 1 |
| Xanthelasmen der Lider | — | — | — | — | | 1 | — | — | — | — | — | 1 |
| Mesenterium und großes Netz | 2 | 1 | — | | 1 | 5 | 4 | 3 | 4 | 3 | 3 | 26 (0,90%) |
| Lipome des Mesenteriums und des großen Netzes | 2 | — | — | | 1 | 5 | 2 | 3 | 2 | 3 | 2 | 20 |
| Cysten des Mesenteriums | — | 1 | — | — | — | — | — | — | 1 | — | — | 2 |
| Chylangiome des Mesenteriums | — | — | — | — | — | — | — | — | 1 | — | 1 | 2 |
| Ein (cavernöses) Angiom des Mesenteriums | — | — | — | — | — | 1 | — | — | — | — | | 1 |
| Cavernöses Hämangiom des Mesenteriums | — | — | — | — | — | 1 | — | — | — | — | | 1 |

| | 1926 | 1927 | 1928 | 1929 | 1930 | 1931 | 1932 | 1933 | 1934 | 1935 | |
|---|---|---|---|---|---|---|---|---|---|---|---|
| Knochensystem ..... | 1 | — | — | — | — | 7 | 1 | 1 | 1 | — | 11 |
| | | | | | | | | | | | (0,38%) |
| Cavernöse Hämangiome der Wirbelsäule ..... | — | — | — | — | — | 2 | — | 1 | 1 | — | 4 |
| Osteome des Schädeldachs ... .. ... | — | — | — | — | — | 2 | 1 | — | — | — | 3 |
| Lipome der Wirbelsäule .. ..... | — | — | — | — | — | 3 | — | — | — | — | 3 |
| Cysten im rechten Oberschenkelkopf | 1 | — | — | — | — | — | — | — | — | — | 1 |
| Lungen ..... | 3 | 2 | — | — | 2 | 1 | — | — | — | 1 | 9 |
| | | | | | | | | | | | (0,31%) |
| Chondrome der Lungen ..... | 2 | 1 | — | — | 1 | 1 | — | — | — | 1 | 6 |
| Osteom der Lunge ..... | — | 1 | — | — | — | — | — | — | — | — | 1 |
| Mehrere Polypen der Bronchialschleimhaut ..... | 1 | — | — | — | — | — | — | — | — | — | 1 |
| Eine Cyste in der Nachbarschaft eines Hiluslymphknotens ..... | — | — | — | — | 1 | — | — | — | — | — | 1 |
| Gallenblase ..... | — | — | — | — | — | 1 | — | 2 | 1 | 4 | 8 |
| | | | | | | | | | | | (0,27%) |
| Papillome der Gallenblase ..... | — | — | — | — | — | — | — | 2 | — | 3 | 5 |
| Polypen der Gallenblase ..... ... | — | — | — | — | — | 1 | — | — | 1 | — | 2 |
| Adenomyom der Gallenblase ..... | — | — | — | — | — | — | — | — | — | 1 | 1 |
| Hoden, Nebenhoden, Samenstrang usw. ..... | 2 | 1 | — | — | 1 | — | 1 | 1 | — | 1 | 7 |
| | | | | | | | | | | | (0,24%) |
| Cysten des Hodens und Nebenhodens | — | 1 | 1 | — | — | — | 1 | 1 | — | 1 | 5 |

| | 1926 | 1927 | 1928 | 1929 | 1930 | 1931 | 1932 | 1933 | 1934 | 1935 | |
|---|---|---|---|---|---|---|---|---|---|---|---|
| Myom eines Nebenhodens | — | — | — | — | 1 | — | — | — | — | — | 1 |
| Lipom des Samenstrangs | — | 1 | — | — | — | — | — | — | — | — | 1 |
| Milz | 4 | — | — | — | — | 1 | — | — | — | 1 | 6 (0,20%) |
| Milzcysten | 3 | — | — | — | — | 1 | — | — | — | 1 | 5 |
| Cavernöses Hämangiom der Milz | 1 | — | — | — | — | — | — | — | — | — | 1 |
| Zunge | — | 1 | 1 | 1 | — | — | 1 | — | — | 1 | 5 (0,17%) |
| Cysten der Zunge | — | 1 | — | 1 | — | — | 1 | — | — | 1 | 4 |
| Hämangiom der Zunge | — | — | 1 | — | — | — | — | — | — | — | 1 |
| Pankreas | 1 | 1 | — | — | — | 1 | 2 | — | — | — | 5 (0,17%) |
| Pankreascysten | 1 | 1 | — | — | — | 1 | 2 | — | — | — | 5 |
| Vagina | — | — | — | — | — | 2 | — | — | 2 | — | 4 (0,13%) |
| Cysten der Vagina | — | — | — | — | — | 1 | — | — | 1 | — | 2 |
| Polypen der Scheide | — | — | — | — | — | — | — | — | 1 | — | 1 |
| Papillom der Scheide | — | — | — | — | — | 1 | — | — | — | — | 1 |
| Speiseröhre | — | — | — | — | 2 | 1 | — | — | 1 | — | 4 (0,13%) |
| Cysten der Speiseröhre | — | — | — | — | 1 | 1 | — | — | — | — | 2 |
| Ein Polyp im Oesophagus | — | — | — | — | 1 | — | — | — | — | — | 1 |

| | 1926 | 1927 | 1928 | 1929 | 1930 | 1931 | 1932 | 1933 | 1934 | 1935 | |
|---|---|---|---|---|---|---|---|---|---|---|---|
| Myom des Oesophagus | — | — | — | — | — | — | — | — | 1 | — | 1 |
| Herz und Gefäße | 1 | — | — | — | — | 2 | — | — | — | — | 3 (0,10%) |
| Myom am Rande d. unteren Aortenklappe | 1 | — | — | — | — | — | — | — | — | — | 1 |
| Myxom d. Tricuspidalis | — | — | — | — | — | 1 | — | — | — | — | 1 |
| Naevus vasculosus der Adventitia d. Aorta | — | — | — | — | — | 1 | — | — | — | — | 1 |
| Tonsillen | — | — | — | — | — | — | 1 | — | — | 1 | 2 (0,06%) |
| Cysten der Tonsillen | — | — | — | — | — | — | 1 | — | — | 1 | 2 |
| Kehlkopf | — | — | — | — | — | — | 2 | — | — | — | 2 (0,06%) |
| Cysten des Kehlkopfs | — | — | — | — | — | — | 2 | — | — | — | 2 |
| Zwerchfell | 1 | — | — | — | — | — | — | 1 | — | — | 2 (0,06%) |
| Lipom der Zwerchfelloberfläche | — | — | — | — | — | — | — | 1 | — | — | 1 |
| Lymphangiome des Zwerchfells | 1 | — | — | — | — | — | — | — | — | — | 1 |
| Rachen | 1 | — | — | — | — | — | — | 1 | — | — | 2 (0,06%) |
| Papillom des Rachens | 1 | — | — | — | — | — | — | 1 | — | — | 2 |

| | 1926 | 1927 | 1928 | 1929 | 1930 | 1931 | 1932 | 1933 | 1934 | 1935 | |
|---|---|---|---|---|---|---|---|---|---|---|---|
| Nebenhöhlen der Nase .... | — | 1 | — | — | — | 1 | — | — | — | — | 2 (0,06%) |
| Cysten der linken Highmoreshöhle . | — | — | — | — | — | 1 | — | — | — | — | 1 |
| Ein Polyp in der rechten Kieferhöhle | — | 1 | — | — | — | — | — | — | — | — | 1 |
| Harnblase ..... | — | — | — | — | — | 1 | — | — | — | 1 | 2 (0,06%) |
| Fibromyom der Harnblase ..... | — | — | — | — | — | — | — | — | — | 1 | 1 |
| Cavernöses Hämangiom der Harnblase ..... | — | — | — | — | — | 1 | — | — | — | — | 1 |
| Peritoneum ..... | — | — | — | 1 | — | — | — | — | — | 1 | 2 (0,06%) |
| Cysten im Douglas ..... | — | — | — | — | 1 | — | — | — | — | — | 1 |
| ? Eine retroperitoneale Cyste ..... | — | — | — | — | — | — | — | — | — | 1 | 1 |
| Nase ..... | — | — | — | — | — | — | — | 1 | — | — | 1 (0,03%) |
| Polyposis der Nase ..... | — | — | — | — | — | — | — | 1 | — | — | 1 |

| | M | T | G |
|---|---|---|---|
| Nieren (Nierenbecken, Ureteren) | 323 | 561 | 884 |
| Herz und Gefäße | 676 | 3 | 679 |
| Schilddrüse | 34 | 505 | 539 |
| Genitalien, weiblich | 3 | 528 | 531 |
| Darm | 89 | 334 | 423 |
| Prostata | — | 378 | 378 |
| Lungen | 261 | 9 | 270 |
| Nebennieren | 72 | 98 | 170 |
| Leber | 87 | 82 | 169 |
| Milz | 126 | 6 | 132 |
| Gehirn | 1 | 67 | 68 |
| Magen | — | 54 | 54 |
| Mammae | — | 49 | 49 |
| Haut | — | 44 | 44 |
| Genitalien, männlich | 24 | 7 | 31 |
| Mesenterium und großes Netz | — | 26 | 26 |
| Knochensystem (Schädel und Rippen) | 6 | 11 | 17 |
| Pankreas | 8 | 5 | 13 |
| Zunge | 5 | 5 | 10 |
| Gallenblase | — | 8 | 8 |
| Thymus | 3 | – | 3 |
| Rachen | — | 2 | 2 |
| Uvula | 2 | — | 2 |
| Tonsillen | — | 2 | 2 |
| Peritoneum | — | 2 | 2 |
| Zwerchfell | — | 2 | 2 |
| Harnblase | — | 2 | 2 |
| Nase | — | 2 | 2 |
| Nebenhöhlen der Nase | — | 2 | 2 |
| Kehlkopf | — | 2 | 2 |
| Trachea | 1 | — | 1 |

M = Mißbildungen.
T = Tumoren.
G = Nebenbefunde im ganzen.

Graphisch dargestellt würde das im Vorhergehenden Ausgeführte so aussehen:

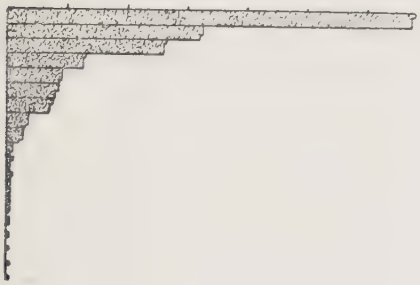

**Mißbildungen als Nebenbefunde:**

Herz und Gefäße
Nieren, Nierenbecken, Ureteren
Lungen
Milz
Darm
Leber
Nebennieren
Schilddrüse
Genitalien, männlich
Pankreas
Oesophagus
Schädelknochen und Gehirn (Wirbelsäule u. Rückenmark)
Zunge
Thymus
Genitalien, weiblich
Uvula
Extremitäten
Trachea
Rippen



**Gutartige Tumoren als Nebenbefunde:**

Nieren
Schilddrüse
Prostata
Uterus
Darm
Eierstöcke
Leber
Nebennieren
Gehirn (Gehirnhäute usw.)
Magen
Adnexe (Tuben, Ligamente usw.)
Mammae
Haut
Mesenterium u. groß. Netz
Knochensystem
Lungen
Gallenblase
Hoden, Nebenhoden, Samenstrang
Milz
Zunge
Pankreas
Vagina
Speiseröhre
Herz und Gefäße
Tonsillen
Kehlkopf
Zwerchfell
Rachen
Nebenhöhlen der Nase
Harnblase
Peristoneum
Nase

Man sieht auf der Kurve bei den Mißbildungen ein starkes Hervorragen der Mißbildungen des Herzens und der großen Gefäße; dann folgen in größerem Abstand die Mißbildungen der Nieren, Nierenbecken und Ureteren; diesen in geringerem Abstand folgen die Mißbildungen der Lungen. Immer mehr sinkt dann die Kurve bei den Mißbildungen der Milz, des Darms, der Leber, der Nebennieren, der Schiddrüse und der männlichen Genitalien.

Bei den gutartigen Tumoren fällt die Bevorzugung der Nieren, der Schilddrüse, der Prostata, des Uterus und des Darms in absteigender Kurve auf.

Weiter soll das Verhalten der Nebenbefunde bei den einzelnen Organcarcinomen sowie bei beiden Geschlechtern und in den einzelnen Altersstufen untersucht werden Es wäre zu erwarten, daß die Kurven der Nebenbefunde bei den folgenden Untersuchungen wie bei denen der Gesamtzahl der Carcinomträger verlaufen. Deswegen sollen im Folgenden die Nebenbefunde in den Tabellen in derselben Reihenfolge aufgestellt und in die Kurven eingetragen werden. Daraus können charakteristische Abweichungen des Häufigkeitsverhältnisses der Nebenbefunde ersehen werden.

Als Nächstes soll nun gezeigt werden, wie sich die Nebenbefunde auf die einzelnen Organkrebse verteilen. Bei den häufiger vorkommenden Organkrebsen folgt der Aufstellung der Nebenbefunde eine kurvenmäßige Darstellung.

Tabelle 2.

## Magenkrebs.

| | |
|---|---|
| Herz und Gefäße | 167 |
| Falsche Sehnenfäden des Herzens | 55 |
| Offenes Foramen ovale | 41 |
| Accessorische Kranzgefäße des Herzens | 31 |
| Doppelter Abgang der Coronarterien | 19 |
| Fensterung der Herzklappen | 7 |
| Netzbildung im Herzen | 2 |
| Abnormer Abgang der Kranzgefäße | 3 |
| Dreifacher Abgang der rechten Kranzarterie | 1 |
| Hypoplasie des Herzens und der großen Gefäße | 1 |
| Hypoplasie der Aorta | 2 |
| Zweiklappiges Pulmonalostium | 1 |
| Spaltung des medialen Papillarmuskels des linken Herzens | 1 |
| Abnorm hoher trichterförmiger Abgang der hohen Pulmonalarterie | 1 |
| Abnormer Abgang des Truncus thyreo-cervicalis direkt vom Aortenbogen | 1 |
| Hohe Teilung der linken Kranzarterie | 1 |
| Nieren, Nierenbecken usw. | 66 |
| Accessorische Nierengefäße | 34 |
| Embryonale Furchung der Nieren | 18 |
| Kuchennieren | 4 |
| Verdoppelung eines Nierenbeckens u. des dazu gehörigen Ureters | 2 |
| Verdoppelung eines Ureters | 3 |
| Verdoppelung eines Nierenbeckens | 1 |
| Kerbung einer Niere | 1 |
| Hufeisenniere | 1 |
| Einseitige Doppelniere | 1 |
| Abnorme Form des linken Nierenbeckens | 1 |
| Lungen | 63 |
| Abnorme Lappung der Lungen | 57 |
| Abnorme Kerbung der Lungen | 4 |
| Azygoslappung des re. Lungenoberlappens | 1 |
| Abnorme Form der Lungen | 1 |
| Milz | 14 |
| Nebenmilzen | 10 |
| Abnorme Kerbung der Milz | 2 |
| Abnorme Lappung der Milz | 2 |
| Darm | 7 |
| Divertikelbildung des Dünn- u. Dickdarms | 4 |
| Meckelsches Divertikel | 3 |
| Leber | 11 |
| Abnorme Kerbenbildung bzw. Furchung der Leber | 7 |
| Abnorme Lappung der Leber | 3 |
| Abnorme Gestaltung des linken Leberlappens | 1 |
| Nebennieren | 13 |
| Versprengte Nebennierenkeime | 12 |
| Dystopie der Nebennieren | 1 |
| Schilddrüse | 4 |
| Hypoplasie der Schilddrüse | 1 |
| Mangel (Fehlen) des Schilddrüsenisthmus | 2 |
| Aplasie des rechten Schilddrüsenlappens | 1 |
| Genitalien, männlich | 3 |
| Morgagnische Hydatiden | 1 |
| Hypoplasie eines Hodens | 1 |
| Rechtsseitiger Kryptorchismus | 1 |
| Schädelknochen und Gehirn (mit Wirbelsäule und Rückenmark) | 1 |
| Spina bifida occulta | 1 |
| Zunge | 1 |
| Faltenzunge | 1 |

| | |
|---|---|
| Genitalien, weiblich .. | 1 |
| Hypoplasie des Uterus ..... | 1 |
| Nieren ..... | 105 |
| Nierencysten ..... | 86 |
| Adenome in den Nieren ..... | 8 |
| Fibrome der Nieren ..... | 9 |
| Lipome der Nieren ..... | 2 |
| Schilddrüse ..... | 95 |
| Struma nodosa bzw. Knoten der Schilddrüse ..... | 65 |
| Adenome in der Schilddrüse .... | 19 |
| Cysten der Schilddrüse ..... | 1 |
| Prostata ..... | 87 |
| Adenomyomatose der Prostata .. | 72 |
| Adenome der Prostata ..... | 15 |
| Uterus ..... | 50 |
| Myome des Uterus ..... | 20 |
| Polypen des Uterus ..... | 22 |
| Uterus myomatus ..... | 4 |
| Uteruscysten ..... | 1 |
| Fibromyome des Uterus ..... | 3 |
| Darm ..... | 53 |
| Polypen des Darms ..... | 32 |
| Chylangiome des Darms ..... | 13 |
| Lipome des Darms ..... | 8 |
| Polyposis des Darms ..... | 1 |
| Myome des Darms ..... | 2 |
| Ein Adenom des Darms ..... | 1 |
| Ein Cystadenom in der Gegend des rechten Colonflexus ..... | 1 |
| Ovarien ..... | 23 |
| Eierstockscysten ..... | 20 |
| Ovarialhystome ..... | 1 |
| Fibrome der Ovarien ..... | 1 |
| Fibromyxom des Ovars ..... | 1 |
| Nebennieren ..... | 15 |
| Adenome der Nebennieren ..... | 15 |
| Leber ..... | 19 |
| Lebercysten ..... | 6 |
| Cavernöse Hämangiome d. Leber | 7 |
| Adenome der Leber ..... | 4 |
| Hämangiome der Leber ..... | 2 |
| Gehirn (Gehirnhäute usw.) ..... | 20 |
| Cysten des Gehirns ..... | 16 |
| Osteome der Falx cerebri ..... | 3 |
| Gliom des Gehirns ..... | 1 |
| Magen ..... | 4 |
| Polypen des Magens ..... | 4 |
| Adnexe ..... | 7 |
| Cysten der Adnexe ..... | 5 |
| Myome der Adnexe ..... | 2 |
| Mammae ..... | 9 |
| Mammacysten ..... | 9 |
| Haut ..... | 7 |
| Lipome der Haut ..... | 1 |
| Naevi der Haut ..... | 3 |
| Fibrome der Haut ..... | 1 |
| Papillome der Haut ..... | 2 |
| Mesenterium und großes Netz ..... | 5 |
| Lipome des Mesenteriums u. des großen Netzes ..... | 5 |
| Knochensystem ..... | 1 |
| Cavernöse Hämangiome der Wirbelsäule ..... | 1 |
| Gallenblase ..... | 1 |
| Papillome der Gallenblase ..... | 1 |
| Hoden, Nebenhoden, Samenstrang usw. ..... | 3 |
| Cysten des Hodens und Nebenhodens ..... | 2 |
| Lipom des Samenstrangs ..... | 1 |
| Milz ..... | 2 |
| Milzsystem ..... | 2 |
| Tonsillen ..... | 1 |
| Cysten der Tonsillen ..... | 1 |

| | |
|---|---|
| Kehlkopf | 1 |
| Cysten des Kehlkopfs | 1 |
| Zwerchfell | 1 |
| Lipom der Zwerchfelloberfläche | 1 |

## Darmcarcinom.

| | |
|---|---|
| Herz und Gefäße | 91 |
| Falsche Sehnenfäden des Herzens | 22 |
| Offenes Foramen ovale | 29 |
| Accessorische Kranzgefäße des Herzens | 23 |
| Doppelter Abgang der Coronarterien | 6 |
| Fensterung der Herzklappen | 7 |
| Netzbildung im Herzen | 2 |
| Hypoplasie des Herzens und der großen Gefäße | 1 |
| Verdoppelung des absteigenden Astes der linken Kranzarterie | 1 |
| Nieren, Nierenbecken usw. | 37 |
| Accessorische Nierengefäße | 20 |
| Embryonale Furchung der Nieren | 8 |
| Kuchennieren | 2 |
| Hypoplasie einer Niere | 3 |
| Kerbung einer Niere | 1 |
| Hilusverlagerun einer Niere | 1 |
| Rechtsseitige Langniere mit Verdoppelung von Nierenbecken u. Ureteren bei Aplasie d. linken Niere usw. | 1 |
| Dystopie der rechten Niere | 1 |
| Lungen | 42 |
| Abnorme Lappung der Lungen | 33 |
| Abnorme Kerbung der Lungen | 2 |
| Milz | 7 |
| Nebenmilzen | 6 |
| Abnorme Lappung der Milz | 1 |
| Darm | 16 |
| Divertikelbildung des Dünn- und Dickdarms | 6 |
| Meckelsches Divertikel | 7 |
| Coecum mobile | 2 |
| Haustrenbildung im Anfangsteil des Duodenums | 1 |
| Leber | 8 |
| Abnorme Kerbenbildung bzw. Furchung der Leber | 5 |
| Abnorme Lappung der Leber | 2 |
| Abnorme Gestaltung des linken Leberlappens | 1 |
| Nebennieren | 13 |
| Versprengte Nebennierenkeime | 12 |
| Hypoplasie der Nebennieren | 1 |
| Schilddrüse | 4 |
| Accessorische Schilddrüsen | 2 |
| Hypoplasie der Schilddrüse | 1 |
| Mangel (Fehlen) d. Schilddrüsenisthmus | 1 |
| Genitalien, männlich | 7 |
| Morgagnische Hydatiden | 1 |
| Hypoplasie eines Hodens | 1 |
| Hypoplasie beider Hoden | 2 |
| Rechtsseitiger Kryptorchismus | 1 |
| Hypoplasie beider Hoden mit linksseitigem Bauchhoden | 1 |
| Hypoplasie des Penis | 1 |
| Pankreas | 2 |
| Accessorische Bauchspeicheldrüsen | 2 |
| Zunge | 1 |
| Faltenzunge | 1 |
| Thymus | 1 |
| Erhaltener Thymus | 1 |
| Nieren | 70 |
| Nierencysten | 53 |
| Adenome in den Nieren | 5 |
| Fibrome der Nieren | 6 |
| Lipome der Nieren | 3 |
| Fibromyome der Nieren | 1 |

| | |
|---|---|
| Adenomyome der Nieren | 1 |
| Rindenmyofibrome der Nieren | 1 |
| Schilddrüse | 99 |
| Struma nodosa bzw. Knoten der Schilddrüse | 65 |
| Adenome in der Schilddrüse | 18 |
| Cysten der Schilddrüse | 16 |
| Prostata | 56 |
| Adenomyomatose der Prostata | 51 |
| Adenome der Prostata | 5 |
| Uterus | 25 |
| Myome des Uterus | 13 |
| Polypen des Uterus | 11 |
| Polyposis des Uterus | 1 |
| Darm | 66 |
| Polypen des Darms | 34 |
| Chylangiome des Darms | 15 |
| Lipome des Darms | 8 |
| Polyposis des Darms | 8 |
| Lymphangiome des Darms | 1 |
| Ovarien | 11 |
| Eierstockscysten | 9 |
| Ovarialcystome | 1 |
| Fibrome der Ovarien | 1 |
| Nebennieren | 16 |
| Adenome der Nebennieren | 14 |
| Melanome der Nebennieren | 2 |
| Leber | 18 |
| Lebercysten | 6 |
| Cavernöse Hämangiome d. Leber | 10 |
| Adenome der Leber | 1 |
| Hämangiome der Leber | 1 |
| Gehirn | 3 |
| Cysten des Gehirns | 1 |
| Osteome der Falx cerebri | 2 |
| Magen | 8 |
| Polypen des Magens | 1 |
| Myome des Magens | 2 |
| Lipome des Magens | 2 |
| Fibrome des Magens | 1 |
| Fibromyome des Magens | 2 |
| Adnexe | 3 |
| Cysten der Adnexe | 2 |
| Fibrome der Adnexe | 1 |
| Mammae | 6 |
| Mammacysten | 6 |
| Haut | 5 |
| Lipome der Haut | 1 |
| Naevi der Haut | 3 |
| Angiome der Haut | 1 |
| Mesenterium und großes Netz | 3 |
| Lipome des Mesenterium und d. großen Netzes | 2 |
| Cysten des Mesenteriums | 1 |
| Knochensystem | 1 |
| Lipome der Wirbelsäule | 1 |
| Lungen | 3 |
| Chondrome der Lungen | 2 |
| Osteom der Lunge | 1 |
| Milz | 1 |
| Milzcysten | 1 |
| Zunge | 1 |
| Cysten der Zunge | 1 |
| Pankreas | 1 |
| Pankreascysten | 1 |
| Vagina | 1 |
| Papillom der Scheide | 1 |
| Herz und Gefäße | 1 |
| Myom am Rande der unteren Aortenklappe | 1 |
| Kehlkopf | 1 |
| Cysten des Kehlkopfs | 1 |
| Zwerchfell | 1 |
| Lymphangiome des Zwerchfells | 1 |
| Peritoneum | 1 |
| Eine retroperitoneale Cyste | 1 |

| | |
|---|---|
| Herz und Gefäße | 83 |
| Falsche Sehnenfäden des Herzens | 25 |
| Offenes Foramen ovale | 18 |
| Accessorische Kranzgefäße des Herzens | 17 |
| Doppelter Abgang der Coronarterien | 6 |
| Fensterung der Herzklappen | 8 |
| Netzbildung im Herzen | 3 |
| Unvollkommene Trennung zweier Herzklappen | 1 |
| Vier Pulmonalklappen | 1 |
| Dreifacher Abgang der rechten Kranzarterie | 1 |
| Falscher Trabekel des Herzens | 1 |
| Abnorme Form der Mündung d. Vena cava inferior | 1 |
| Unterteilung eines Sinus valsaevae der Pulmonalisklappen | 1 |
| Nieren, Nierenbecken usw. | 43 |
| Accessorische Nierengefäße | 16 |
| Embryonale Furchung der Nieren | 11 |
| Kuchennieren | 8 |
| Verdoppelung eines Nierenbeckens und der dazugehörigen Harnleiter | 2 |
| Verdoppelung eines Nierenbeckens | 2 |
| Verdoppelung beider Nierenbecken und des oberen Teils beider Ureteren | 1 |
| Flache Beckennieren beiderseits mit zwei zuführenden Arterien usw. | 1 |
| Hufeisenniere mit Spaltung beider Ureteren knapp vor dem Nierenbecken | 1 |
| Hypoplasie einer Niere | 1 |
| Lungen | 19 |
| Abnorme Lappung der Lungen | 16 |
| Abnorme Kerbung der Lungen | 2 |
| Azygoslappung des re. Lungenoberlappens | 1 |
| Milz | 20 |
| Nebenmilzen | 13 |
| Abnorme Kerbung der Milz | 7 |
| Darm | 6 |
| Divertikelbildung des Dünn- und Dickdarms | 2 |
| Meckelsches Divertikel | 4 |
| Leber | 11 |
| Abnorme Kerbenbildung bzw. Furchung der Leber | 8 |
| Abnorme Lappung der Leber | 1 |
| Ueberzählige Lappen der Leber | 1 |
| Hypoplasie des linken Leberlappens | 1 |
| Nebennieren | 9 |
| Versprengte Nebennierenkeime | 9 |
| Schilddrüse | 7 |
| Accessorische Schilddrüsen | 4 |
| Hypoplasie der Schilddrüse | 1 |
| Mangel des Schilddrüsenisthmus | 2 |
| Genitalien, männlich | 5 |
| Morgagnische Hydatiden | 2 |
| Hypoplasie eines Hoden | 1 |
| Hypoplasie beider Hoden | 1 |
| Hypospadie | 1 |
| Pankreas | 2 |
| Accessorische Bauchspeicheldrüsen | 2 |
| Oesophagus | 1 |
| Magenschleimhautinseln im Oesophagus | 1 |
| Zunge | 2 |
| Faltenzunge | 2 |
| Thymus | 1 |
| Erhaltener Thymus | 1 |
| Trachea | 1 |
| Abnorme Knorpelspangen der Trachea | 1 |
| | 210 |

| | |
|---|---|
| Nieren | 56 |
| Nierencysten | 41 |
| Adenome in den Nieren | 9 |
| Fibrome der Nieren | 5 |
| Lipomyome der der Nieren | 1 |
| Schilddrüse | 35 |
| Struma nodosa bzw. Knoten der Schilddrüse | 28 |
| Adenome in der Schilddrüse | 5 |
| Cysten der Schilddrüse | 2 |
| Prostata | 54 |
| Adenomyometose der Prostata | 50 |
| Adenome der Prostata | 3 |
| Cysten der Prostata | 1 |
| Uterus | 19 |
| Myome des Uterus | 6 |
| Polypen des Uterus | 8 |
| Uterus myomatosus | 2 |
| Uteruscysten | 1 |
| Fibromyome des Uterus | 1 |
| Adenomyome des Uterus | 1 |
| Darm | 37 |
| Polypen des Darms | 25 |
| Chylangiome des Darms | 4 |
| Lipome des Darms | 4 |
| Polyposis des Darms | 2 |
| Adenomyome des Darms | 1 |
| Fibrom des Darms | 1 |
| Ovarien | 6 |
| Eierstockscysten | 5 |
| Teratom des Ovars | 1 |
| Nebennieren | 14 |
| Adenome der Nebennieren | 11 |
| Adenomatöse Hypertrophie der Nebennierenrinde | 1 |
| Melanom der Nebenniere | 1 |
| Nebennierencysten | 1 |
| Leber | 15 |
| Lebercysten | 4 |
| Cavernöse Hämangiome d. Leber | 7 |
| Adenome der Leber | 3 |
| Angiom der Leber | 1 |
| Gehirn usw. | 9 |
| Cysten des Gehirns | 5 |
| Osteome der Falx cerebri | 2 |
| Cholesteatom des Plexus choroidens | 2 |
| Magen | 6 |
| Polypen des Magens | 2 |
| Myome des Magens | 3 |
| Ein Adenom des Magens | 1 |
| Adnexe | 1 |
| Cysten der Adnexe | 1 |
| Mammae | 2 |
| Mammacysten | 2 |
| Haut | 6 |
| Lipome der Haut | 1 |
| Naevi der Haut | 2 |
| Warzen der Haut | 1 |
| Atherome der Haut | 2 |
| Mesenterium und großes Netz | 3 |
| Lipome des Mesenterium und d. großen Netzes | 2 |
| Chylangiome des Mesenteriums | 1 |
| Knochensystem | 1 |
| Lipome der Wirbelsäule | 1 |
| Lungen | 1 |
| Chondrome der Lungen | 1 |
| Gallenblase | 1 |
| Papillome der Gallenblase | 1 |
| Zunge | 1 |
| Hämangiom der Zunge | 1 |
| Tonsillen | 1 |
| Cysten der Tonsillen | 1 |
| Rachen | 1 |
| Papillom des Rachens | 1 |
| Nebenhöhlen der Nase | 1 |
| Cysten d linken Highmoreshöhle. | 1 |
| | 270 |

| | |
|---|---|
| Herz und Gefäße | 52 |
| Falsche Sehnenfäden des Herzens | 17 |
| Offenes Foramen ovale | 12 |
| Accessorische Kranzgefäße des Herzens | 11 |
| Doppelter Abgang der Coronarterien | 5 |
| Fensterung der Herzklappen | 2 |
| Netzbildung im Herzen | 3 |
| Abnormer Abgang der Kranzgefäße | 2 |
| Nieren, Nierenbecken usw. | 28 |
| Accessorische Nierengefäße | 9 |
| Embryonale Furchung der Nieren | 6 |
| Kuchennieren | 5 |
| Verdoppelung eines Nierenbeckens und des dazugehörigen Harnleiters | 2 |
| Hypoplasie einer Niere | 2 |
| Verdoppelung eines Ureters | 1 |
| Abnorme Lagerung eines Nierenbeckens | 1 |
| Hufeisenniere mit Abgang des Ureters an der Vorderfläche | 1 |
| Abnorme Lagerung des rechten Nierenbeckens und abnormer Abgang des Ureters | 1 |
| Lungen | 15 |
| Abnorme Lappung der Lungen | 13 |
| Abnorme Kerbung der Lungen | 1 |
| Abnorme Gestalt d. linken Oberlappenlingulus | 1 |
| Milz | 20 |
| Nebenmilzen | 14 |
| Abnorme Kerbung der Milz | 5 |
| Abnorme Lappung der Milz | 1 |
| Darm | 4 |
| Divertikelbildung des Darms | 3 |
| Meckelsches Divertikel | 1 |
| Leber | 7 |
| Abnorme Kerbenbildung bzw. Furchung der Leber | 6 |
| Abnorme Lappung der Leber | 1 |
| Nebennieren | 2 |
| Versprengte Nebennierenkeime | 2 |
| Schilddrüse | 2 |
| Mangel des Schilddrüsenisthmus | 1 |
| Kragenförmige Schilddrüse | 1 |
| Pankreas | 2 |
| Accessorische Bauchspeicheldrüse | 2 |
| Oesophagus | 1 |
| Magenschleimhautinseln im Oesophagus | 1 |
| | 133 |
| Nieren | 35 |
| Nierencysten | 26 |
| Adenome in den Nieren | 5 |
| Fibrome der Nieren | 4 |
| Schilddrüse | 35 |
| Struma nodosa bzw. Knoten der Schilddrüse | 27 |
| Adenome in der Schilddrüse | 5 |
| Cysten der Schilddrüse | 3 |
| Prostata | 1 |
| Adenomyometose der Prostata | 1 |
| Uterus | 100 |
| Myome des Uterus | 37 |
| Polypen des Uterus | 38 |
| Uterus myomatosus | 9 |
| Uteruscysten | 6 |
| Polyposis des Uterus | 6 |
| Fibromyome des Uterus | 3 |
| Adenomyome des Uterus | 1 |

| | |
|---|---|
| Darm | 10 |
| Polypen des Darms | 4 |
| Chylangiome des Darms | 3 |
| Lipome des Darms | 2 |
| Myome des Darms | 1 |
| Ovarien | 21 |
| Eierstockscysten | 19 |
| Ovarialcystome | 1 |
| Fibrome der Ovarien | 1 |
| Nebennieren | 3 |
| Adenome der Nebennieren | 3 |
| Leber | 6 |
| Lebercysten | 2 |
| Cavernöse Hämangiome d. Leber | 2 |
| Adenome der Leber | 1 |
| Hämangiome der Leber | 1 |
| Gehirn usw. | 3 |
| Osteome der Falx cerebri | 2 |
| Osteophytom d. harten Hirnhaut | 1 |
| Magen | 3 |
| Polypen des Magens | 1 |
| Myome des Magens | 2 |
| Adnexe | 9 |
| Cysten der Adnexe | 8 |
| Fibrome der Adnexe | 1 |
| Mammae | 11 |
| Mammacysten | 11 |
| Haut | 3 |
| Lipome der Haut | 1 |
| Naevi der Haut | 1 |
| Warzen der Haut | 1 |
| Knochensystem | 1 |
| Osteome des Schädeldachs | 1 |
| Gallenblase | 1 |
| Polypen der Gallenblase | 1 |
| Zunge | 2 |
| Cysten der Zunge | 2 |
| Vagina | 2 |
| Cysten der Vagina | 1 |
| Polypen der Scheide | 1 |
| | 245 |

## Oesophaguscarcinom.

| | |
|---|---|
| Herz und Gefäße | 54 |
| Falsche Sehnenfäden des Herzens | 17 |
| Offenes Foramen ovale | 15 |
| Accessorische Kranzgefäße des Herzens | 9 |
| Doppelter Abgang der Coronarterien | 3 |
| Fensterung der Herzklappen | 8 |
| Netzbildung im Herzen | 1 |
| Abnorme Verbindung d. ram. desc. m. d. r. Coronarterie üb. der Pulmonaliswurzel | 1 |
| Nieren, Nierenbecken usw. | 21 |
| Accessorische Nierengefäße | 6 |
| Embryonale Furchung der Nieren | 12 |
| Kuchennieren | 2 |
| Verdoppelung eines Nierenbeckens und des dazugehörigen Harnleiters | 1 |
| Lungen | 18 |
| Abnorme Lappung der Lungen | 16 |
| Abnorme Kerbung der Lungen | 2 |
| Milz | 17 |
| Nebenmilzen | 12 |
| Abnorme Kerbung der Milz | 4 |
| Hypoplasie der Milz | 1 |
| Darm | 8 |
| Divertikelbildung des Darms | 4 |
| Meckelsches Divertikel | 3 |
| Abnorm langes Sigmoid | 1 |
| Leber | 2 |
| Abnorme Kerbenbildung bzw. Furchung der Leber | 7 |
| Abnorme Lappung der Leber | 2 |

| | |
|---|---|
| Nebennieren | 8 |
| Versprengte Nebennierekeime | 7 |
| Hypoplasie der Nebenniere | 1 |
| Schilddrüse | 2 |
| Hypoplasie der Schilddrüse | 1 |
| Mangel des Schilddrüsenisthmus | 1 |
| Hoden usw. | 4 |
| Hypoplasie eines Hodens | 2 |
| Hypospadie | 1 |
| Hypoplasie der Hoden und des Penis | 1 |
| Uvulu | 1 |
| Gespaltene Uvula | 1 |
| | 142 |
| Nieren | 60 |
| Nierencysten | 42 |
| Adenome in den Nieren | 9 |
| Fibrome der Nieren | 5 |
| Lipomyome der Niere | 1 |
| Fibromyome der Niere | 1 |
| Adenomyome der Nieren | 1 |
| Fibrolipome der Nieren | 1 |
| Schilddrüse | 26 |
| Struma nodosa bzw. Knoten der Schilddrüse | 21 |
| Adenome in der Schilddrüse | 3 |
| Cysten der Schilddrüse | 2 |
| Prostata | 34 |
| Adenomyomatose der Prostata | 28 |
| Adenome der Prostata | 5 |
| Cysten der Prostata | 1 |
| Uterus | 22 |
| Myome des Uterus | 7 |
| Polypen des Uterus | 12 |
| Uterusmyomatose | 1 |
| Polyposis des Uterus | 2 |
| Darm | 37 |
| Polypen des Darms | 21 |
| Chylangiome des Darms | 4 |
| Lipome des Darms | 8 |
| Polyposis des Darms | 2 |
| Myome des Darms | 1 |
| Myxom des Wurmfortsatzes | 1 |
| Ovarien | 6 |
| Eierstockscysten | 5 |
| Fibromyom eines Ovars | 1 |
| Nebennieren | 7 |
| Adenome der Nebennieren | 6 |
| Adenomatöse Hypertrophie der Nebennierenrinde | 1 |
| Leber | 11 |
| Lebercysten | 4 |
| Cavernöse Hämangiome d. Leber | 5 |
| Adenome der Leber | 2 |
| Gehirn usw. | 1 |
| Cysten des Gehirns | 1 |
| Magen | 5 |
| Polypen des Magens | 3 |
| Lipome des Magens | 2 |
| Adnexe | 4 |
| Cysten der Adnexe | 4 |
| Mammae | 1 |
| Mammaecysten | 1 |
| Haut | 1 |
| Lipome der Haut | 1 |
| Mesenterium und großes Netz | 3 |
| Lipome des Mesenterium und d. großen Netzes | 1 |
| Chylangiome des Mesenteriums | 1 |
| Cavernöses Hämangiom des Mesenteriums | 1 |
| Knochensystem | 1 |
| Cavernöse Hämangiome der Wirbelsäule | 1 |
| Lungen | 1 |
| Chondrome der Lungen | 1 |
| Hoden u. Nebenhoden usw. | 1 |
| Myom eines Nebenhodens | 1 |
| Pankreas | 1 |
| Pankreascysten | 1 |

| | |
|---|---|
| Herz und Gefäße | 1 |
| Naevus vasculosus d. Adventitia der Aorta | 1 |
| Nebenhöhlen der Nase | 1 |
| Ein Polyp in der rechten Kieferhöhle | 1 |
| | 224 |

## Uteruscarcinom.

| | |
|---|---|
| Herz und Gefäße | 43 |
| Falsche Sehnenfäden des Herzens | 11 |
| Offenes Foramen ovale | 16 |
| Accessorische Kranzgefäße des Herzens | 10 |
| Doppelter Abgang der Coronarterien | 1 |
| Fensterung der Herzklappen | 1 |
| Abnormer Abgang der Kranzgefäße | 2 |
| Unvollkommene Trennung zweier Herzklappen | 1 |
| Fensterung der Fossa ovalis | 1 |
| Nieren, Nierenbecken usw. | 29 |
| Accessorische Nierengefäße | 7 |
| Embryonale Furchung der Nieren | 12 |
| Kuchennieren | 1 |
| Verdoppelung eines Nierenbeckens und des dazugehörigen Harnleiters | 2 |
| Hypoplasie einer Niere | 3 |
| Verdoppelung eines Ureters | 1 |
| Verdoppelung eines Nierenbeckens | 1 |
| Kerbung einer Niere | 1 |
| Aplasie einer Niere | 1 |
| Lungen | 17 |
| Abnorme Lappung der Lungen | 17 |
| Milz | 9 |
| Nebenmilzen | 7 |
| Abnorme Kerbung der Milz | 2 |
| Darm | 8 |
| Divertikelbildung des Darms | 5 |
| Meckelsches Divertikel | 2 |
| Abn. colon lib. desc. mit starker Mesenterialtaschenbildung | 1 |
| Leber | 9 |
| Abnorme Kerbenbildung bzw. Furchung der Leber | 6 |
| Abnorme Lappung der Leber | 2 |
| Abnorme Gestaltung des linken Leberlappens | 1 |
| Nebennieren | 6 |
| Versprengte Nebennierenkeime | 6 |
| Schilddrüse | 2 |
| Accessorische Schilddrüsen | 1 |
| Mangel des Schilddrüsenisthmus | 1 |
| Schädelknochen und Gehirn | 1 |
| Chordarest an der Brücke dicht neben der Arteria basilaris | 1 |
| Thymus | 1 |
| Erhaltener Thymus | 1 |
| Extremitäten | 1 |
| Beiderseitige Spalthand und beiderseitiger Spaltfuß mit Syndaktylie | 1 |
| | 125 |
| Nieren | 23 |
| Nierencysten | 17 |
| Adenome in den Nieren | 1 |
| Fibrome der Nieren | 1 |
| Lipome der Nieren | 1 |
| Lipomyome der Nieren | 1 |
| Fibrolipome der Nieren | 1 |
| Fibrolipomyome der Niere | 1 |
| Schilddrüse | 66 |
| Struma nodosa bzw. Knoten der Schilddrüse | 42 |
| Adenome in der Schilddrüse | 12 |
| Cysten der Schilddrüse | 12 |

| | |
|---|---|
| Uterus | 15 |
| Myome des Uterus | 9 |
| Polypen des Uterus | 5 |
| Uterus myomatosus | 1 |
| Darm | 10 |
| Polypen des Darms | 2 |
| Chylangiome des Darms | 2 |
| Lipome des Darms | 5 |
| Polyposis des Darms | 1 |
| Eierstöcke | 10 |
| Eierstockscysten | 9 |
| Ovarialcystome | 1 |
| Nebennieren | 7 |
| Adenome der Nebennieren | 6 |
| Lipome der Nebennieren | 1 |
| Leber | 9 |
| Lebercysten | 2 |
| Cavernöse Hämangiome d. Leber | 4 |
| Adenome der Leber | 1 |
| Hämangiome der Leber | 1 |
| Fibrolipome der Leber | 1 |
| Gehirn | 8 |
| Cysten im Gehirn | 4 |
| Osteome der Falx cerebri | 1 |
| Dermoid des Kleinhirns | 1 |
| Magen | 5 |
| Polypen des Magens | 3 |
| Myome des Magens | 2 |
| Adnexe | 2 |
| Cysten der Adnexe | 2 |
| Mammae | 10 |
| Mammacysten | 10 |
| Haut | 3 |
| Lipome der Haut | 1 |
| Warzen der Haut | 2 |
| Knochensystem | 1 |
| Cavernöse Hämangiome der Wirbelsäule | 1 |
| Lungen | 1 |
| Chondrome der Lungen | 1 |
| Gallenblase | 2 |
| Papillome der Gallenblase | 1 |
| Adenomyome der Gallenblase | 1 |
| Milz | 1 |
| Cavernöses Hämangiom der Milz | 1 |
| Oesophagus | 1 |
| Ein Polyp im Oesophagus | 1 |
| | 174 |

## Kehlkopfcarcinom.

| | |
|---|---|
| Herz und Gefäße | 27 |
| Falsche Sehnenfäden des Herzens | 8 |
| Offenes Foramen ovale | 8 |
| Accessorische Kranzgefäße des Herzens | 8 |
| Doppelter Abgang der Coronarterien | 2 |
| Fensterung der Herzklappen | 2 |
| Abnormer Abgang der Kranzgefäße | 1 |
| Nieren, Nierenbecken usw. | 25 |
| Accessorische Nierengefäße | 13 |
| Embryonale Furchung der Nieren | 7 |
| Kuchennieren | 2 |
| Verdoppelung eines Nierenbeckens und des dazugehörigen Harnleiters | 1 |
| Abnorme Lagerung eines Nierenbeckens | 1 |
| Hufeisenniere | 1 |
| Lungen | 15 |
| Abnorme Lappung der Lungen | 12 |
| Abnorme Kerbung der Lungen | 3 |
| Milz | 7 |
| Nebenmilzen | 6 |
| Abnorme Kerbung der Milz | 1 |

| | |
|---|---|
| Darm | 11 |
| Divertikelbildung des Darms | 7 |
| Meckelsches Divertikel | 4 |
| Leber | 4 |
| Abnorme Kerbenbildung bzw. Furchung der Leber | 4 |
| Nebennieren | 5 |
| Versprengte Nebennierenkeime | 5 |
| Schilddrüse | 1 |
| Accessorische Schilddrüsen | 1 |
| Genitalien, männlich | 1 |
| Wulstung der Weichteile | 1 |
| Oesophagus | 1 |
| Magenschleimhautinseln im Oesophagus | 1 |
| | 97 |
| Nieren | 44 |
| Nierencysten | 34 |
| Adenome in den Nieren | 9 |
| Cystadenome einer Niere | 1 |
| Schilddrüse | 13 |
| Struma nodosa bzw. Knoten der Schilddrüse | 9 |
| Adenome in der Schilddrüse | 3 |
| Cysten der Schilddrüse | 1 |
| Prostata | 43 |
| Adenomyomatose der Prostata | 39 |
| Adenome der Prostata | 3 |
| Cysten der Prostata | 1 |
| Uterus | 8 |
| Myome des Uterus | 5 |
| Polypen des Uterus | 3 |
| Darm | 21 |
| Polypen des Darms | 15 |
| Chylangiome des Darms | 5 |
| Ein Adenom des Darms | 1 |
| Nebennieren | 9 |
| Adenome der Nebennieren | 9 |
| Leber | 7 |
| Cavernöse Hämangiome d. Leber | 6 |
| Adenome der Leber | 1 |
| Gehirn usw. | 9 |
| Cysten im Gehirn | 5 |
| Osteome der Falx cerebri | 4 |
| Magen | 5 |
| Polypen des Magens | 2 |
| Myome des Magens | 2 |
| Polyposis des Magens | 1 |
| Adnexe | 2 |
| Cysten der Adnexe | 2 |
| Haut | 4 |
| Lipome der Haut | 3 |
| Naevi der Haut | 1 |
| Mesenterium und großes Netz | 3 |
| Lipome des Mesenterium und d. großen Netzes | 3 |
| Knochensystem | 1 |
| Cysten im rechten Oberschenkelkopf | 1 |
| Gallenblase | 1 |
| Papillome der Gallenblaee | 1 |
| Pankreas | 1 |
| Pankreascysten | 1 |
| Oesophagus | 1 |
| Myom des Oesophagus | 1 |
| | 172 |

| | |
|---|---|
| Herz und Gefäße | 15 |
| Falsche Sehnenfäden des Herzens | 6 |
| Offenes Foramen ovale | 5 |
| Accessorische Kranzgefäße des Herzens | 2 |
| Doppelter Abgang der Coronarterien | 1 |
| Fensterung der Herzklappen | 1 |
| Nieren, Nierenbecken usw. | 6 |
| Accessorische Nierengefäße | 2 |
| Embryonale Furchung der Nieren | 2 |
| Kuchennieren | 1 |
| Verdoppelung eines Ureters | 1 |
| Lungen | 4 |
| Abnorme Lappung der Lungen | 4 |
| Milz | 3 |
| Nebenmilzen | 2 |
| Abnorme Kerbung der Milz | 1 |
| Darm | 1 |
| Divertikelbildung des Darms | 2 |
| Leber | 1 |
| Abnorme Kerbenbildung bzw. Furchung der Leber | 1 |
| Schilddrüse | 1 |
| Hypoplasie der Schilddrüse | 1 |
| Schädel und Gehirn | 1 |
| Abnorme Nähte am Schädel | 1 |
| Rippen | 1 |
| Knorpelbrücke zwischen 4. und 5. Rippe | 1 |
| | 34 |
| Nieren | 10 |
| Nierencysten | 9 |
| Adenome in den Nieren | 1 |
| Schilddrüse | 16 |
| Struma nodosa bzw. Knoten der Schilddrüse | 14 |
| Adenome in der Schiddrüse | 2 |
| Prostata | 17 |
| Adenomyomatose der Prostata | 16 |
| Cysten der Prostata | 1 |
| Uterus | 6 |
| Myome des Uterus | 3 |
| Polypen des Uterus | 1 |
| Uteruscysten | 1 |
| Fibromyome des Uterus | 1 |
| Darm | 11 |
| Polypen des Darms | 7 |
| Chylangiome des Darms | 1 |
| Lipome des Darms | 1 |
| Polyposis des Darms | 2 |
| Eierstöcke | 3 |
| Eierstockcysten | 3 |
| Nebennieren | 2 |
| Adenome der Nebennieren | 2 |
| Leber | 1 |
| Cavernöse Hämangiome d. Leber | 1 |
| Gehirn usw. | 2 |
| Cysten im Gehirn | 2 |
| Adnexe | 3 |
| Cysten der Adnexe | 2 |
| Myome der Adnexe | 1 |
| Hoden und Nebenhoden | 1 |
| Cysten des Hodens und Nebenhodens | 1 |
| Oesophagus | 1 |
| Cysten der Speiseröhre | 1 |
| | 73 |

## Lebercarcinom.

| | |
|---|---|
| Herz und Gefäße | 12 |
| Falsche Sehnenfäden des Herzens | 4 |
| Offenes Foramen ovale | 5 |
| Doppelter Abgang der Coronararterie | 3 |
| Nieren, Nierenbecken usw. | 3 |
| Accessorische Nierengefäße | 2 |
| Embryonale Furchung der Nieren | 1 |
| Lungen | 3 |
| Abnorme Lappung der Lungen | 3 |
| Milz | 2 |
| Abnorme Lappung der Milz | 1 |
| Abnorm Kerbung der Milz | 1 |
| Darm | 2 |
| Divertikelbildung des Darms | 1 |
| Meckelsches Divertikel | 1 |
| Leber | 1 |
| Abnorme Lappung der Leber | 1 |
| Schädelknochen und Gehirn | 1 |
| Erhaltene Stirnnaht | 1 |
| Nieren | 11 |
| Nierencysten | 8 |
| Adenome in den Nieren | 3 |
| Schilddrüse | 15 |
| Struma nodosa bzw. Knoten der Schilddrüse | 12 |
| Adenome in der Schilddrüse | 2 |
| Cysten der Schilddrüse | 1 |
| Prostata | 6 |
| Adenomyomatose der Prostata | 5 |
| Adenome der Prostata | 1 |
| Uterus | 8 |
| Myome des Uterus | 4 |
| Polypen des Uterus | 3 |
| Uterus myomatosus | 1 |
| Darm | 10 |
| Polypen des Darms | 6 |
| Chylangiome des Darms | 2 |
| Poliposis des Darms | 1 |
| Eine Cyste des Dünndarms | 1 |
| Eierstöcke | 1 |
| Eierstockscysten | 1 |
| Nebennieren | 1 |
| Adenome der Nebennieren | 1 |
| Leber | 1 |
| Adenome der Leber | 1 |
| Gehirn | 2 |
| Cysten im Gehirn | 2 |
| Haut | 2 |
| Warzen der Haut | 1 |
| Xanthelasmen der Lider | 1 |
| Mesenterium und großes Netz | 1 |
| Lipome des Mesenterium und d. großen Netzes | 1 |
| Lungen | 1 |
| Chondrome der Lungen | 1 |
| Harnblase | 2 |
| Fibromyom | 1 |
| Cavernöses Hämangiom d. Harnblase | 1 |

| | |
|---|---|
| Herz und Gefäße | 13 |
| Falsche Sehnenfäden des Herzens | 2 |
| Offenes Foramen ovale | 6 |
| Access. Kranzgefäße des Herzens | 1 |
| Doppelter Abgang der Coronararterien | 2 |
| Fensterung der Herzklappen | 2 |
| Nieren, Nierenbecken usw. | 8 |
| Accessorische Nierengefäße | 3 |
| Embryonale Furchung der Nieren | 2 |
| Kuchennieren | 1 |
| Hypoplasie einer Niere | 1 |
| Verdoppelung eines Nierenbeckens | 1 |
| Lungen | 7 |
| Abnorme Lappung der Lungen | 7 |
| Milz | 3 |
| Nebenmilzen | 1 |
| Abnorme Kerbung der Milz | 2 |
| Darm | 1 |
| Divertikelbildung des Darms | 1 |
| Leber | 1 |
| Abnorme Kerbenbildung bzw. Furchung der Leber | 1 |
| Nebennieren | 1 |
| Versprengte Nebennierenkeime | 1 |
| Schilddrüse | 2 |
| Accessorische Schilddrüsen | 1 |
| Fehlen des Schilddrüsenisthmus | 1 |
| | 36 |
| Nieren | 6 |
| Nierencysten | 6 |
| Schilddrüse | 11 |
| Struma nodosa bzw. Knoten der Schilddrüse | 8 |
| Adenome in der Schilddrüse | 3 |
| Prostata | 5 |
| Adenomyomatose der Prostata | 5 |
| Uterus | 21 |
| Myome des Uterus | 7 |
| Polypen des Uterus | 7 |
| Uterus myomatosus | 1 |
| Uteruscysten | 2 |
| Polyposis des Uterus | 1 |
| Fibromyome des Uterus | 1 |
| Adenomyosis des Uterus | 1 |
| Fibrome des Uterus | 1 |
| Darm | 5 |
| Polypen des Darms | 3 |
| Chylangiome des Darms | 1 |
| Lipome des Darms | 1 |
| Eierstöcke | 4 |
| Eierstockscysten | 2 |
| Ovarialcystome | 1 |
| Je 1 Cystadenom beider Eierstöcke | 1 |
| Nebennieren | 1 |
| Adenome der Nebenniere | 1 |
| Magen | 4 |
| Polypen des Magens | 1 |
| Myome des Magens | 1 |
| Lipome des Magens | 2 |
| Adnexe | 3 |
| Cysten der Adnexe | 1 |
| Myome der Adnexe | 2 |
| Mammae | 3 |
| Mammacysten | 3 |
| Mesenterium und großes Netz | 3 |
| Lipome des Mesenterium und d. großen Netzes | 2 |
| Ein (cavernöses) Angiom des Mesenteriums | 1 |
| Knochensystem | 1 |
| Lipome der Wirbelsäule | 1 |
| Zunge | 1 |
| Cysten der Zunge | 1 |
| | 68 |

## Carcinom der großen Gallenwege.

| | |
|---|---|
| Herz und Gefäße ..... | 7 |
| Falsche Sehnenfäden des Herzens | 2 |
| Offenes Foramen ovale ..... | 2 |
| Accessorische Kranzgefäße des Herzens ..... | 1 |
| Doppelter Abgang der Coronararterien ..... | 1 |
| Fensterung der Herzklappen .. | 1 |
| Nieren, Nierenbecken usw. | 2 |
| Accessorische Nierengefäße .... | 2 |
| Lungen ..... | 6 |
| Abnorme Lappung der Lungen . | 5 |
| Abnorme Kerbung der Lungen . | 1 |
| Darm ..... | 2 |
| Divertikelbildung des Darms .. | 1 |
| Meckelsches Divertikel ..... | 1 |
| | 17 |
| Nieren ..... | 7 |
| Nierencysten ..... | 5 |
| Fibrome der Nieren ..... | 1 |
| Lipome der Nieren ..... | 1 |
| Schilddrüse ..... | 2 |
| Struma nodosa bzw. Knoten der Schilddrüse ..... | 2 |
| Prostata ..... | |
| Adenomyomatose der Prostata .. | 4 |
| Uterus ..... | 5 |
| Myome des Uterus ..... | 2 |
| Polypen des Uterus ..... | 2 |
| Uterus myomatosus ..... | 1 |
| Darm ..... | 4 |
| Polypen des Darms ..... | 2 |
| Chylangiome des Darms ..... | 1 |
| Lipome des Darms ..... | 1 |
| Eierstöcke ..... | 2 |
| Eierstockscysten ..... | 2 |
| Adnexe ..... | 2 |
| Cysten der Adnexe ..... | 2 |
| Mammae ..... | 1 |
| Mammacysten ..... | 1 |
| | 27 |

## Nierencarcinom.

| | |
|---|---|
| Herz und Gefäße ..... | 17 |
| Falsche Sehnenfäden des Herzens | 7 |
| Offenes Foramen ovale ..... | 3 |
| Doppelter Abgang der Coronararterie ..... | 6 |
| Abnormer Abgang der Kranzgefäße ..... | 1 |
| Nieren, Nierenbecken usw. | 4 |
| Accessorische Nierengefäße .... | 1 |
| Kuchennieren ..... | 2 |
| Verdoppelung eines Nierenbeckens | 1 |
| Lungen ..... | 7 |
| Abnorme Lappung der Lungen . | 5 |
| Abnorme Kerbung der Lungen . | 2 |
| Milz ..... | 2 |
| Nebenmilzen ..... | 2 |
| Abnorme Kerbung der Milz .... | 1 |
| Darm ..... | 3 |
| Divertikelbildung des Darms .. | 2 |
| Meckelsckes Divertikel ..... | 1 |
| Leber ..... | 2 |
| Abnorme Kerbenbildung bzw. Furchung der Leber ..... | 2 |
| Nebennieren ..... | 2 |
| Versprengte Nebennierenkeime . | 2 |
| Schilddrüse ..... | 1 |
| Hypoplasie der Schilddrüse .... | 1 |
| Hoden und Nebenhoden | 1 |
| Morgagnische Hydatiden ..... | 1 |
| | 39 |

| | |
|---|---|
| Nieren | 16 |
| Nierencysten | 11 |
| Adenome in den Nieren | 1 |
| Fibrome der Nieren | 4 |
| Schilddrüse | 11 |
| Struma nodosa bzw. Knoten der Schilddrüse | 11 |
| Prostata | 9 |
| Adenomyomatose der Prostata | 8 |
| Adenome der Prostata | 1 |
| Uterus | 7 |
| Myome des Uterus | 3 |
| Polypen des Uterus | 3 |
| Uterus myomatosus | 1 |
| Darm | 11 |
| Polypen des Darms | 4 |
| Chylangiome des Darms | 3 |
| Lipome des Darms | 3 |
| Myome des Darms | 1 |
| Eierstöcke | 3 |
| Eierstockscysten | 3 |
| Nebennieren | 2 |
| Adenome der Nebennieren | 1 |
| Adenomatöse Hypertrophie der Nebennieren | 1 |
| Leber | 1 |
| Lebercysten | 1 |
| Gehirn usw. | 2 |
| Osteome der Falx cerebri | 2 |
| Magen | 2 |
| Polypen des Magens | 2 |
| Adnexe | 1 |
| Cysten der Adnexe | 1 |
| Haut | 1 |
| Naevi der Haut | 1 |
| Lungen | 1 |
| Polypen d. Bronchialschleimhaut | 1 |
| Pankreas | 1 |
| Pankreascysten | 1 |
| Oesophagus | 1 |
| Cysten der Speiseröhre | 1 |
| Rachen | 1 |
| Papillom des Rachens | 1 |
| | 70 |

## Zungencarcinom:

| | |
|---|---|
| Herz und Gefäße | 19 |
| Falsche Sehnenfäden des Herzens | 6 |
| Offenes Foramen ovale | 6 |
| Accessorische Kranzgefäße des Herzens | 6 |
| Fensterung der Herzklappen | 1 |
| Nieren, Nierenbecken usw. | 5 |
| Accessorische Nierengefäße | 3 |
| Embryonale Furchung der Nieren | 1 |
| Kuchennieren | 1 |
| Lungen | 4 |
| Abnorme Lappung der Lungen | 4 |
| Milz | 4 |
| Nebenmilzen | 2 |
| Abnorme Kerbung der Milz | 1 |
| Abnorme Lappung der Milz | 1 |
| Darm | 5 |
| Divertikelbildung des Darms | 5 |
| Leber | 1 |
| Abnorme Kerbenbildung bzw. Furchung der Leber | 1 |
| Nebennieren | 6 |
| Versprengte Nebennierenkeime | 5 |
| Dystopie der Nebennieren | 1 |
| | 44 |
| Nieren | 21 |
| Nierencysten | 17 |
| Adenome der Nieren | 2 |
| Fibrome der Nieren | 2 |

| | |
|---|---|
| Schilddrüse | 6 |
| Struma nodosa bzw. Knoten der Schilddrüse | 5 |
| Cysten der Schilddrüse | 1 |
| Prostata | 20 |
| Adenomyomatose der Prostata | 19 |
| Adenome der Prostata | 1 |
| Uterus | 1 |
| Uterus myomatosus | 1 |
| Darm | 6 |
| Polypen des Darms | 4 |
| Chylangiome des Darms | 2 |
| Eierstöcke | 1 |
| Eierstockscysten | 1 |
| Nebennieren | 5 |
| Adenome der Nebennieren | 4 |
| Adenomatöse Hypertrophie (Hyperplasie) der Nebennieren | 1 |
| Leber | 3 |
| Cavernöse Hämangiome d. Leber | 3 |
| Magen | 1 |
| Myome des Magens | 1 |
| Adnexe | 1 |
| Cysten der Adnexe | 1 |
| Mammae | 1 |
| Mammacysten | 1 |
| Knochensystem | 1 |
| Osteome des Schädeldachs | 1 |
| Hoden und Nebenhoden | 1 |
| Cysten des Hodens und Nebenhodens | 1 |
| Trachea | 1 |
| Multiple Papillome d. Kehlkopfs und der Luftröhre | 1 |
| | 69 |

## Ovarialcarcinom:

| | |
|---|---|
| Herz und Gefäße | 13 |
| Falsche Sehnenfäden des Herzens | 4 |
| Offenes Foramen ovale | 3 |
| Accessorische Kranzgefäße des Herzens | 2 |
| Doppelter Augang der Coronararterie | 2 |
| Fensterung der Herzklappen | 1 |
| Netzbildung im Herzen | 1 |
| Nieren, Nierenbecken usw. | 7 |
| Accessorische Nierengefäße | 1 |
| Embryonale Furchung der Niere | 2 |
| Kuchennieren | 2 |
| Verdoppelung eines Nierenbeckens Nierenbeckens und des dazugehörigen Harnleiters | 2 |
| Lungen | 7 |
| Abnorme Lappung der Lungen | 6 |
| Abnorme Kerbung der Lungen | 1 |
| Milz | 1 |
| Nebenmilzen | 1 |
| Nebennieren | 1 |
| Versprengte Nebennierenkeime | 1 |
| Zunge | 1 |
| Faltenzunge | 1 |
| | 30 |
| Nieren | 13 |
| Nierencysten | 10 |
| Adenome in den Nieren | 1 |
| Fibrome der Nieren | 2 |
| Schilddrüse | 21 |
| Struma nodosa bzw. Knoten der Schilddrüse | 13 |
| Adenome in der Schilddrüse | 4 |
| Cysten der Schilddrüse | 4 |

| | |
|---|---|
| Uterus | 19 |
| Myome des Uterus | 13 |
| Polypen des Uterus | 5 |
| Polyposis des Uterus | 1 |
| Darm | 4 |
| Polypen des Darms | 2 |
| Chylangiome des Darms | 2 |
| Eierstöcke | 8 |
| Eierstockscysten | 6 |
| Ovarialcystome | 2 |
| Nebennieren | 1 |
| Adenome der Nebennieren | 1 |
| Leber | 4 |
| Lebercysten | 3 |
| Cavernöse Hämangiome d. Leber | 1 |
| Gehirn usw. | 1 |
| Naevus vasculosus des Pons cerebri | 1 |
| Magen | 2 |
| Polypen des Magens | 2 |
| Adnexe | 2 |
| Cysten der Adnexe | 2 |
| Mammae | 1 |
| Mammacysten | 1 |
| Milz | 1 |
| Milzcysten | 1 |
| | 76 |

Kiefercarcinom:

| | |
|---|---|
| Herz und Gefäße | 10 |
| Falsche Sehnenfäden des Herzens | 3 |
| Offenes Foramen ovale | 3 |
| Accessorische Kranzgefäße des Herzens | 3 |
| Fensterung der Herzklappen | 1 |
| Nieren, Nierenbecken usw. | 7 |
| Accessorische Nierengefäße | 3 |
| Embryonale Furchung der Nieren | 2 |
| Kuchennieren | 1 |
| Ungleiche Größe beider Nieren | 1 |
| Lungen | 7 |
| Abnorme Lappung der Lungen | 7 |
| Milz | 1 |
| Nebenmilzen | 1 |
| Darm | 3 |
| Divertikelbildung des Darms | 3 |
| Leber | 8 |
| Abnorme Kerbenbildung bzw. Furchung der Leber | 8 |
| Schilddrüse | 1 |
| Mangel des Schilddrüsenisthmus | 1 |
| Hoden und Nebenhoden | 1 |
| Morgagnische Hydatiden | 1 |
| Oesophagus | 1 |
| Magenschleimhautinseln im Oesophagus | 1 |
| | 39 |
| Nieren | 16 |
| Nierencysten | 11 |
| Adenome in den Nieren | 3 |
| Fibrome der Nieren | 1 |
| Cystadenome einer Niere | 1 |
| Schilddrüse | 6 |
| Struma nodosa bzw. Knoten der Schilddrüse | 4 |
| Adenome in der Schilddrüse | 1 |
| Cysten der Schilddrüse | 1 |
| Prostata | 6 |
| Adenomyomatose der Prostata | 5 |
| Adenome der Prostata | 1 |
| Uterus | 12 |
| Myome des Uterus | 3 |
| Polypen des Uterus | 7 |
| Uteruscysten | 2 |

| | |
|---|---|
| Darm | 5 |
| Polypen des Darms | 3 |
| Chylangiome des Darms | 1 |
| Lymphangiome des Darms | 1 |
| Eierstöcke | 2 |
| Eierstockscysten | 2 |
| Nebennieren | 4 |
| Adenome der Nebennieren | 4 |
| Leber | 2 |
| Lebercysten | 1 |
| Adenome der Leber | 1 |
| Gehirn usw. | 1 |
| Cysten im Gehirn | 1 |
| Magen | 2 |
| Polypen des Magens | 1 |
| Myome des Magens | 1 |
| Adnexe | 2 |
| Cysten der Adnexe | 2 |
| Mammae | 1 |
| Mammacysten | 1 |
| Haut | 3 |
| Lipome der Haut | 2 |
| Papillome der Haut | 1 |
| Mesenterium und großes Netz | 1 |
| Lipome des Mesenterium und d. großen Netzes | 1 |
| Knochensystem | 1 |
| Osteome des Sch. | 1 |
| Gallenblase | 1 |
| Papillome der Gallenblase | 1 |
| | 65 |

## Schilddrüsencarcinom:

| | |
|---|---|
| Herz und Gefäße | 3 |
| Falsche Sehnenfäden des Herzens | 1 |
| Offenes Foramen ovale | 1 |
| Accessorische Kranzgefäße des Herzens | 1 |
| Nieren, Nierenbecken usw. | 2 |
| Embryonale Furchung der Nieren | 1 |
| Verdoppelung eines Ureters | 1 |
| Darm | 2 |
| Meckelsches Divertikel | 2 |
| Leber | 1 |
| Abnorme Kerbenbildung bzw. Furchung der Leber | 1 |
| Nebennieren | 1 |
| Versprengte Nebennierenkeime | 1 |
| Schilddrüse | 1 |
| Accessorische Schilddrüsen | 1 |
| | 11 |
| Pankreas | 1 |
| Accessorische Bauchspeicheldrüsen | 1 |
| Nieren | 11 |
| Nierencysten | 8 |
| Adenome in den Nieren | 1 |
| Fibrome der Nieren | 2 |
| Schilddrüse | 3 |
| Struma nodosa bzw. Knoten der Schilddrüse | 2 |
| Adenome in der Schilddrüse | 2 |
| Prostata | 4 |
| Adenomyomatose der Prostata | 4 |
| Uterus | 14 |
| Myome des Uterus | 5 |
| Polypen des Uterus | 7 |
| Uterus myomatosus | 1 |
| Uteruscysten | 1 |
| Darm | 6 |
| Polypen des Darms | 3 |

| | |
|---|---|
| Chylangiome des Darms | 2 |
| Lipome des Darms | 1 |
| Nebennieren | 1 |
| Adenome der Nebennieren | 1 |
| Gehirn usw. | 1 |
| Fibrom der Dura des Gehirns | 1 |
| Adnexe | 4 |
| Cysten der Adnexe | 3 |
| Fibrome der Adnexe | 1 |
| Haut | 3 |
| Lipome der Haut | 1 |
| Fibrome der Haut | 1 |
| Atherome der Haut | 1 |
| | 47 |

## Halscarcinom:

| | |
|---|---|
| Herz und Gefäße | 7 |
| Falsche Sehnenfäden des Herzens | 3 |
| Offenes Foramen ovale | 1 |
| Accessorische Kranzgefäße des Herzens | 1 |
| Doppelter Abgang der Coronarterien | 1 |
| Abnormer Abgang der Kranzgefäße | 1 |
| Nieren, Nierenbecken usw. | 5 |
| Accessorische Nierengefäße | 1 |
| Embryonale Furchung der Nieren | 3 |
| Vollkommene Aplasie des linksseitig. Urogenitaltraktus (Niere, Ureter usw.) | 1 |
| Lungen | 8 |
| Abnorme Lappung der Lungen | 7 |
| Abnorme Kerbung der Lungen | 1 |
| Milz | 5 |
| Nebenmilzen | 2 |
| Abnorme Kerbung der Milz | 3 |
| Darm | 4 |
| Divertikelbildung des Darms | 2 |
| Meckelsches Divertikel | 1 |
| Abnorme Befestigung des unteren Darmes ohne Gekröse | 1 |
| Leber | 1 |
| Abnorme Kerbenbildung bzw. Furchung der Leber | 1 |
| Nebennieren | 1 |
| Versprengte Nebenniegenkeime | 1 |
| | 31 |
| Nieren | 10 |
| Nierencysten | 8 |
| Adenome in den Nieren | 2 |
| Schilddrüse | 5 |
| Struma nodosa bzw. Knoten der Schilddrüse | 4 |
| Adenome in der Schilddrüse | 1 |
| Prostata | 6 |
| Adenome der Prostata | 2 |
| Adenomyomatose der Prostata | 3 |
| Cysten der Prostata | 1 |
| Uterus | 3 |
| Polypen des Uterus | 2 |
| Uteruscysten | 1 |
| Darm | 4 |
| Polypen des Darms | 2 |
| Chylangiome des Darms | 2 |
| Eierstöcke | 1 |
| Eierstockscysten | 1 |
| Nebennieren | 1 |
| Adenome der Nebennieren | 1 |
| Leber | 2 |
| Cavernöse Hämangiome d. Leber | 2 |

| | |
|---|---|
| Adnexe | 2 |
| Cysten der Adnexe | 2 |
| Haut | 1 |
| Naevi der Haut | 1 |
| Mesenterium und großes Netz | 1 |
| Lipome des Mesenterium und d. großen Netzes | 1 |
| Nase | 1 |
| Polyposis der Nase | 1 |
| | 37 |

## Genitalcarcinom, weiblich:

| | |
|---|---|
| Herz und Gefäße | 8 |
| Falsche Sehnenfäden des Herzens | 2 |
| Offenes Foramen ovale | 2 |
| Accessorische Kranzgefäße des Herzens | 1 |
| Doppelter Abgang der Coronararterien | 1 |
| Fensterung der Herzklappen | 1 |
| Netzbildung im Herzen | 1 |
| Nieren, Nierenbecken usw. | 2 |
| Abnorme Lagerung eines Nierenbeckens | 1 |
| Hilusverlagerung einer Niere | 1 |
| Lungen | 2 |
| Abnorme Lappung der Lungen | 2 |
| Milz | 3 |
| Abnorme Kerbung der Milz | 1 |
| Abnorme Lappung der Milz | 1 |
| Hypoplasie der Milz | 1 |
| Leber | 1 |
| Abnorme Kerbenbildung bzw. Furchung der Leber | 1 |
| Schilddrüse | 2 |
| Accessorische Schilddrüsen | 1 |
| Hypoplasie der Schilddrüse | 1 |
| Oesophagus | 1 |
| Magenschleimhautinseln im Oesophagus | 1 |
| | 19 |
| Nieren | 2 |
| Nierencysten | 1 |
| Fibrome der Nieren | 1 |
| Schilddrüse | 2 |
| Struma nodosa bzw. Knoten der Schilddrüse | 2 |
| Adenome der Schilddrüse | 2 |
| Uterus | 5 |
| Myome der Uterus | 4 |
| Polyposis des Uterus | 1 |
| Darm | 1 |
| Lipome des Darms | 1 |
| Eierstöcke | 5 |
| Eierstockscysten | 5 |
| Nebennieren | 2 |
| Adenome der Nebennieren | 2 |
| Leber | 1 |
| Lebercysten | 1 |
| Magen | 2 |
| Myome des Magens | 2 |
| Adnexe | 1 |
| Cysten der Adnexe | 1 |
| Mammae | 1 |
| Mammacysten | 1 |
| Gallenblase | 1 |
| Polipen der Gallenblase | 1 |
| | 28 |

## Hautcarcinom:

| | |
|---|---|
| Herz und Gefäße ..... | 3 |
| Offenes Foramen ovale ..... | 2 |
| Accessorische Kranzgefäße des Herzens ..... | 1 |
| Nieren, Nierenbecken usw. | 1 |
| Embryonale Furchung der Nieren | 1 |
| Lungen ..... | 2 |
| Abnorme Lappung der Lungen . | 2 |
| Milz ..... | 3 |
| Nebenmilzen ..... | 2 |
| Abnorme Kerbung der Milz .... | 1 |
| Leber ..... | 1 |
| Hypoplasie d. linken Leberlappens | 1 |
| Hoden ..... | 1 |
| Hypoplasie des Hodens ..... | 1 |
| Pankreas ..... | 1 |
| Accessorische Bauchspeicheldrüsen | 1 |
| | 12 |
| Nieren ..... | 7 |
| Nierencysten ..... | 6 |
| Adenome in der Niere ..... | 1 |
| Schilddrüse ..... | 6 |
| Struma nodosa bzw. Knoten der Schilddrüse ..... | 2 |
| Adenome in der Schilddrüse .... | 2 |
| Cysten der Schilddrüse ..... | 2 |
| Prostata ..... | 4 |
| Adenomyomatose der Prostata . | 4 |
| Uterus ..... | 1 |
| Myome des Uterus ..... | 1 |
| Darm ..... | 2 |
| Chylangiome des Darms ..... | 2 |
| Eierstöcke ..... | 3 |
| Eierstockscysten ..... | 3 |
| Nebennieren ..... | 2 |
| Adenome der Nebenniere ..... | 2 |
| Adnexe ..... | 2 |
| Cysten der Adnexe ..... | 2 |
| Haut ..... | 1 |
| Naevi der Haut ..... | 1 |
| Mesenterium und großes Netz ..... | 1 |
| Lipome des Mesenterium und d. großen Netzes ..... | 1 |
| | 29 |

## Carcinom der Harnblase:

| | |
|---|---|
| Herz und Gefäße ..... | 8 |
| Falsche Sehnenfäden des Herzens | 3 |
| Offenes Foramen ovale ..... | 4 |
| Fensterung der Herzklappen .. | 1 |
| Nieren, Nierenbecken usw. | 2 |
| Embryonale Furchung der Nieren | 1 |
| Hufeisenniere mit Erweiterung des Nierenbeckens ..... | 1 |
| Lungen ..... | 4 |
| Abnorme Lappung der Lungen . | 3 |
| Abnorme Kerbung der Lungen . | 1 |
| Milz ..... | 1 |
| Abnorme Kerbung der Milz .... | 1 |
| Darm ..... | 2 |
| Divertikelbildung des Darms .. | 1 |
| Meckelsches Divertikel ..... | 1 |
| Leber ..... | 2 |
| Abnorme Kerbenbildung bzw. Furchung der Leber ..... | 1 |
| Abnorme Lappung der Leber .. | 1 |
| Nebennieren ..... | 1 |
| Versprengte Nebennierenkeime . | 1 |

| | |
|---|---|
| Schilddrüse | 1 |
| Asymmetrie d. Schilddrüsenlappen | 1 |
| | 21 |
| Nieren | 6 |
| Nierencysten | 5 |
| Fibrome der Nieren | 1 |
| Schilddrüse | 5 |
| Struma nodosa bzw. Knoten der Schilddrüse | 3 |
| Adenome der Schilddrüse | 2 |
| Prostata | 4 |
| Adenomyomatose der Prostata | 3 |
| Adenome der Prostata | 1 |
| Uterus | 1 |
| Uterus myomatosus | 1 |
| Darm | 4 |
| Polypen des Darms | 2 |
| Chylangiome des Darms | 1 |
| Polyposis des Darms | 1 |
| Magen | 3 |
| Polypen des Magens | 2 |
| Fibrome des Magens | 1 |
| Adnexe | 1 |
| Cysten der Adnexe | 1 |
| | 24 |

## Prostatacarcinom:

| | |
|---|---|
| Herz und Gefäße | 1 |
| Falsche Sehnenfäden des Herzens | 1 |
| Nieren, Nierenbecken usw. | 3 |
| Accessorische Nierenarterien | 2 |
| Kuchennieren | 1 |
| Lungen | 1 |
| Abnorme Lappung der Lungen | 1 |
| Milz | 1 |
| Abnorme Kerbung der Milz | 1 |
| Leber | 2 |
| Abnorme Kerbenbildung bzw. Furchung der Leber | 1 |
| Abnorme Lappung der Leber | 1 |
| | 8 |
| Nieren | 2 |
| Nierencysten | 2 |
| Schilddrüse | 5 |
| Struma nodosa bzw. Knoten der Schilddrüse | 2 |
| Adenome in der Schilddrüse | 1 |
| Cysten der Schilddrüse | 2 |
| Prostata | 1 |
| Adenomyomatose der Prostata | 1 |
| Darm | 3 |
| Chylangiome des Darms | 1 |
| Lipome des Darms | 1 |
| Myome des Darms | 1 |
| Magen | 1 |
| Myome des Magens | 1 |
| Haut | 1 |
| Warzen der Haut | 1 |
| | 13 |

## Wangenkrebs:

| | |
|---|---|
| Herz und Gefäße | 1 |
| Offenes Foramen ovale | 1 |
| Nieren, Nierenbecken usw. | 2 |
| Accessorische Nierenarterien | 1 |
| Embryonale Furchung der Nieren | 1 |
| Lungen | 2 |
| Abnorme Lappung der Lungen | 2 |
| Milz | 2 |
| Nebenmilzen | 1 |
| Abnorme Kerbung der Milz | 1 |
| Nebennieren | 2 |
| Versprengte Nebennierenkeime | 2 |
| | 9 |
| Nieren | 2 |
| Nierencysten | 2 |

| | |
|---|---|
| Schilddrüse | 1 |
| Adenome der Schilddrüse | 1 |
| Prostata | 3 |
| Adenomyomatose der Prostata | 3 |
| Uterus | 1 |
| Polypen des Uterus | 1 |
| Darm | 2 |
| Polyposis des Darms | 2 |
| Eierstöcke | 1 |
| Eierstockscysten | 1 |
| Nebennieren | 1 |
| Adenome der Nebennieren | 1 |
| Lungen | 1 |
| Eine Cyste in der Nachbarschaft eines Hiluslymphknotens | 1 |
| | 12 |

## Tonsillencarcinom:

| | |
|---|---|
| Herz und Gefäße | 4 |
| Falsche Sehnenfäden d. Herzens | 2 |
| Fensterung der Herzklappen | 1 |
| Vier Pulmonalklappen | 1 |
| Nieren, Nierenbecken usw. | 1 |
| Embryonale Furchung der Nieren | 1 |
| Lungen | 1 |
| Abnorme Lappung der Lungen | 1 |
| Darm | 1 |
| Divertikelbildung des Darms | 1 |
| Leber | 1 |
| Abnorme Kerbenbildung bzw. Furchung der Leber | 1 |
| | 8 |
| Nieren | 4 |
| Nierencysten | 2 |
| Adenome in der Niere | 1 |
| Fibrome der Niere | 1 |
| Schilddrüse | 2 |
| Struma nodosa bzw. Knoten der Schilddrüse | 2 |
| Prostata | 3 |
| Adenomyomatose der Prostata | 1 |
| Adenome in der Prostata | 1 |
| Cysten der Prostata | 1 |
| Uterus | 1 |
| Myome des Uterus | 1 |
| Darm | 2 |
| Polypen des Darms | 1 |
| Lipome des Darms | 1 |
| Eierstöcke | 1 |
| Eierstockscysten | 1 |
| Nebennieren | 1 |
| Versprengte Nebennierenkeime | 1 |
| Leber | 1 |
| Lebercysten | 1 |
| Mesenterium und großes Netz | 1 |
| Cysten des Mesenteriums | 1 |
| Hoden und Nebenhoden | 1 |
| Cysten des Hodens und Nebenhodens | 1 |
| Pankreas | 1 |
| Pankreascysten | 1 |
| | 18 |

## Lippenkrebs:

| | |
|---|---|
| M.) Nieren uw. | 4 |
| Accessorische Nierenarterien | 2 |
| Embryonale Furchung der Nieren | 1 |
| Hilusverlagerung einer Niere | 1 |
| Lungen | 1 |
| Abnorme Lappung der Lungen | 1 |
| Darm | 1 |
| Divertikelbildung des Darms | 1 |
| | M. 6 |
| T.) Nieren | 4 |
| Nierencysten | 3 |
| Adenome in der Niere | 1 |
| Prostata | 2 |
| Adenomyomatose der Prostata | 2 |
| Uterus | 1 |
| Myome des Uterus | 1 |
| Darm | 2 |
| Polypen des Darms | 2 |
| Eierstöcke | 1 |
| Eierstockscysten | 1 |
| Gehirn | 1 |
| Cysten im Gehirn | 1 |
| Haut | 1 |
| Lipome der Haut | 1 |
| | 12 |

## Nasenkrebs:

| | |
|---|---|
| M.) Nieren uw. | 1 |
| Embryonale Furchung der Nieren | 1 |
| Leber | 1 |
| Abnorme Kerbenbildung bzw. Furchung der Leber | 1 |
| Hoden und Nebenhoden | 1 |
| Morgagnische Hydatiden | 1 |
| Uvula | 1 |
| Gespaltene Uvula | 1 |
| | 4 |
| T.) Nieren | 1 |
| Nierencysten | 1 |
| Schilddrüse | 2 |
| Struma nodosa bzw. Knoten der Schilddrüse | 2 |
| Prostata | 1 |
| Adenomyomatose der Prostata | 1 |
| Uterus | 4 |
| Polypen des Uterus | 3 |
| Uteruscysten | 1 |
| Darm | 1 |
| Polypen des Darms | 1 |
| Eierstöcke | 3 |
| Eierstockscysten | 2 |
| Nebennieren | 1 |
| Nebennierencysten | 1 |
| Magen | 1 |
| Fibrome des Magens | 1 |
| Mammae | 1 |
| Mammacysten | 1 |
| Haut | 1 |
| Fibrome der Haut | 1 |
| | 15 |

## Carcinom der Thymusgegend:

| | |
|---|---|
| M.) Herz und Gefäße | 9 |
| Offenes Foramen ovale | 1 |
| Accessorische Kranzgefäße des Herzens | 2 |
| Doppelter Abgang der Coronararterien | 2 |
| Netzbildung im Herzen | 1 |
| Abnormer Abgang der Kranzgefäße | 1 |
| Unvollkommene Trennung zweier Herzklappen | 2 |

| | | | |
|---|---|---|---|
| Lungen | 1 | Darm | 1 |
| Abnorme Lappung der Lungen | 1 | Polypen des Darms | 1 |
| Milz | 1 | Adnexe | 1 |
| Nebenmilzen | 1 | Cysten der Adnexe | 1 |
| | 11 | Haut | 1 |
| T.) Nieren | 2 | Lipome der Haut | 1 |
| Nierencysten | 1 | Herz und Gefäße | 1 |
| Adenome in den Nieren | 1 | Myxom der Trichopidalis | 1 |
| | | | 6 |

## Peniscarcinom:

| | | | |
|---|---|---|---|
| M.) Herz und Gefäße | 1 | Prostata | 1 |
| Offenes Foramnn ovale | 1 | Prostatahypertrophie | 1 |
| Nieren usw. | 1 | Darm | 2 |
| Abnorme Lagerung eines Nierenbeckens | 1 | Polypen des Darms | 2 |
| Lungen | 1 | Leber | 1 |
| Abnorme Lappung der Lungen | 1 | Cavernöse Hämangiome der Leber | 1 |
| | 3 | Gehirn usw. | 1 |
| T.) Nieren | 2 | Osteome der Falx cerebri (Ostra Endotheliom) | 1 |
| Nierencysten | 2 | Mesenterium und großes Netz | 1 |
| Schilddrüse | 1 | Lipome des Mesenterium und großes Netz | 1 |
| Adenome in der Schilddrüse | 1 | | 9 |

## Carcinom des Gehirns (Ependyms):

| | | | |
|---|---|---|---|
| M.) Herz und Gefäße | 1 | T.) Nieren | 1 |
| Accessorische Kranzgefäße des Herzens | 1 | Nierencysten | 1 |
| Lungen | 2 | Schilddrüse | 1 |
| Abnorme Lappung der Lungen | 1 | Struma nodosa bzw. Knoten der Schilddrüse | 1 |
| Abnorme Kerbung der Lungen | 1 | | |
| Uterus | 1 | Eierstöcke | 1 |
| Hypoplasie des Uterus | 1 | Eierstockscysten | 1 |
| | 4 | | 3 |

## Prim. Krebs des Peritoneums:

| | | | |
|---|---|---|---|
| M.) Herz und Gefäße .... | 3 | T.) Nieren ..... ..... | 2 |
| Falsche Sehnenfäden des Herzens | 1 | Nierencysten ..... | 1 |
| Offenes Foramen ovale ..... | 1 | Adenome in der Niere . . .... | 1 |
| Accessorische Kranzgefäße des Herzens ..... | 1 | Schilddrüse .... .. ..... | 3 |
| | | Struma nodosa bzw. Knoten der Schilddrüse ..... . | 2 |
| Nieren, Nierenbecken usw. | 3 | Adenome in der Schilddrüse .... | 1 |
| Embryonale Furchung d. Nieren | 1 | | |
| Kuchennieren ..... | 1 | | |
| Hypoplasie einer Niere ..... | 1 | Leber ..... ..... | 1 |
| | | Lebercysten ..... | 1 |
| Lungen ..... | 1 | | |
| Abnorme Lappung der Lungen . | 1 | Mammae ..... | 1 |
| | 7 | 1 Fibroadenom der Brust . .... | 1 |
| | | | 7 |

## Carcinom der Parotis:

| | | | |
|---|---|---|---|
| Leber ..... | 1 | | |
| Abnorme Kerbenbildung bzw. Furchung der Leber ..... | 1 | Nebennieren ..... | 2 |
| | | Adenome der Nebennieren .... | 1 |
| | | Lipome der Nebennieren ..... | 1 |
| Schilddrüse ..... | 1 | | |
| Hypoplasie der Schilddrüse .... | 1 | Leber ..... | 1 |
| | 3 | Lebercysten ..... | 1 |
| T.) Nieren ..... | 5 | Gehirn usw. ..... | 1 |
| Nierencysten ..... | 3 | Osteome der falx cerebri ..... | 1 |
| Adenome in der Niere ..... | 2 | | |
| | | Haut ..... | 1 |
| Prostata ..... | 1 | Papillome der Haut ..... | 1 |
| Prostatahypertrophie ..... | 1 | | 11 |

## Carcinom der Adnexe:

| | | | |
|---|---|---|---|
| M.) Herz und Gefäße .... | 1 | Uterus ..... | 1 |
| Accessorische Kranzgefäße des Herzens ..... | 1 | Polypen des Uterus ..... | 1 |
| M.) Nieren usw. ..... | 1 | Darm ..... | 1 |
| Embryonale Furchung d. Nieren | 1 | Chylangiome des Darms ..... | 1 |
| T.) Nieren ..... | 2 | Leber ..... | 2 |
| Nierencysten ..... | 1 | Lebercysten ..... | 1 |
| Lipome in den Nieren ..... | 1 | Cavernöse Hämangiome d. Leber | 1 |
| Schilddrüse ..... | 4 | | 10 |
| Struma nodosa bzw. Knoten der Schilddrüse ..... | 2 | | |
| Cysten der Schilddrüse ..... | 2 | | |

## Carcinom des Gaumens u. Mundbodens:

M.) Leber ..... 1
Abnorme Kerbenbildung bzw. Furchung der Leber ..... 1

Schädelknochen und Gehirn usw. ..... 1
Erhaltene Stirnnaht ..... 1
2

T.) Nieren ..... 1
Nierencysten ..... 1

Prostata ..... 2
Adenomyomatose der Prostata . 2

Darm ..... 1
Chylangiome des Darms ..... 1

Leber ..... 1
Lebercysten ..... 1

Milz ..... 1
Milzcysten ..... 1
6

## Carcinom der Trachea:

M.) Nieren uw. ..... 1
Embryonale Furchung der Nieren 1
1

T.) Nieren ..... 3
Nierencysten ..... 3

Schilddrüse ..... 1
Struma nodosa bzw. Knoten der Schilddrüse ..... 1

Prostata ..... 1
Adenomyomatose der Prostata .. 1

Uterus ..... 1
Myome des Uterus ..... 1
Polypen des Uterus ..... 1

Darm ..... 1
Polypen des Darms ..... 1

Leber ..... 1
Lebercysten ..... 1

Vagina ..... 1
Cysten der Vagina ..... 1
10

## Hodencarcinom:

M.) Herz und Gefäße .... 2
Falsche Sehnenfäden des Herzens 1
Vier Pulmonalklappen ..... 1

Nieren ..... 1
Verdoppelung eines Ureters .... 1

Oesophagus ..... 1
Magenschleimhautinseln im Oesophagus ..... 1

Schädelknochen und Gehirn ..... 1
Asymmetrie des Schädels mit asymmetrischer Anordnung der Seitenventrikel, besonders der Hinterhörner und asymmetrischer Lagerung des Corpus striatum und thalamus opticus 1
5

T.) Nebennieren ..... 1
Adenome der Nebennieren ..... 1
1

Carcinom der Hypophyse (malignes Hauptzellenadenom):

| | | | |
|---|---|---|---|
| M.) Nebennieren | 1 | T.) Uterus | 1 |
| Versprengte Nebennierenkeime | 1 | Polypen des Uterus | 1 |
| Uterus | 1 | Adnexe | 1 |
| Hypoplasie des Uterus | 1 | Fibromyom der Adnexe (einer Tube) | 1 |
| | 2 | | 2 |

Nierenbeckencarcinom:

| | | | |
|---|---|---|---|
| M.) Nieren uw. | 1 | Prostata | 2 |
| Accessorische Nierengefäße | 1 | Adenom der Prostata | 2 |
| | 1 | | |
| T.) Schilddrüse | 1 | Darm | 1 |
| Struma nodosa bzw. Knoten der Schilddrüse | 1 | Chylangiome des Darms | 1 |
| | | | 4 |

Carcinom des linken Ureters:

| | | | |
|---|---|---|---|
| M.) Leber | 1 | Darm | 1 |
| Abnorme Kerbenbildung bzw. Furchung der Leber | 1 | Polypen des Darms | 1 |
| | 1 | Leber | 1 |
| T.) Schilddrüse | 1 | Cavernöses Hämangiom d. Leber | 1 |
| Struma nodosa bzw. Knoten der Schilddrüse | 1 | | 3 |

Carcinom der Urethra (weibl.):

| | | | |
|---|---|---|---|
| M.) — — — | | Leber | 1 |
| T.) Uterus | 2 | Adenome der Leber | 1 |
| Myome des Uterus | 1 | | 3 |
| Polypen des Uterus | 1 | | |

Carcinom des Keilbeinkörpers:

| | | | |
|---|---|---|---|
| M.) Herz und Gefäße | 1 | T.) Nieren | 1 |
| Falsche Sehnenfäden des Herzens | 1 | Adenome in der Niere | 1 |
| Nieren | 1 | Leber | 1 |
| Embryonale Furchung der Nieren | 1 | Cavernöse Hämangiome d. Leber | 1 |
| Lungen | 1 | | 2 |
| Abnorme Lappung der Lungen | 1 | | |
| | 5 | | |

Carcinom der Pleura (primär):

M.) — — —
T.) Prostata ..... 1
Adenomyomatose der Prostata .. 1
1

Carcinom des Beckens:

M.) .. .. ..
T.) Darm ..... 1
Lipom des Darms ..... 1
1

Carcinose:
(Primärtumor nicht aufgefunden)

M.) Darm ..... 1
Divertikelbildung des Darms .. 1
1

T.) Darm ..... 1
Polypen des Darms ..... 1
1

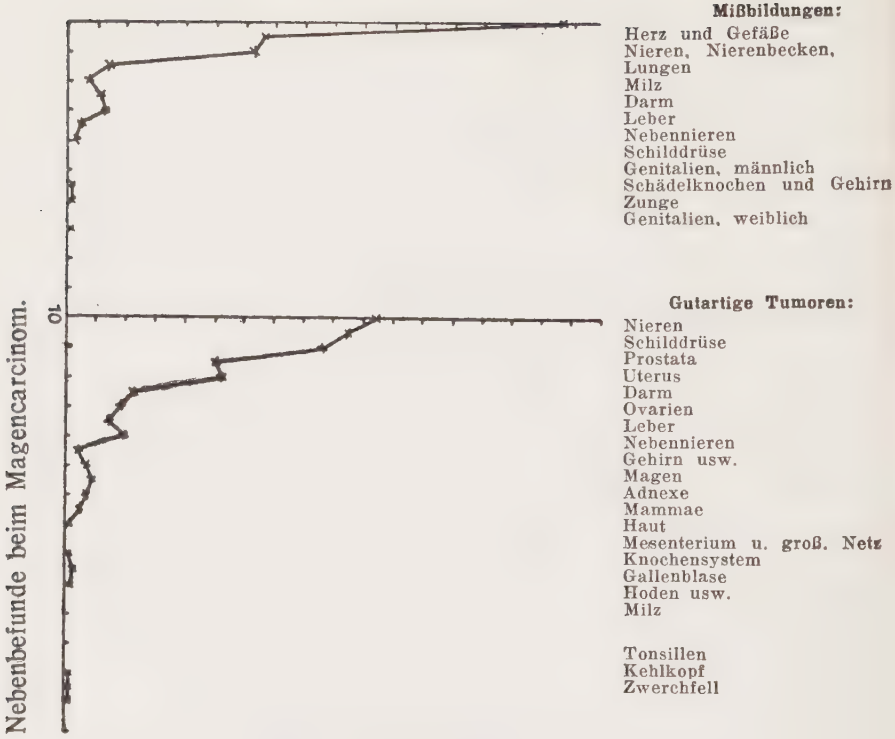


Nebenbefunde beim Magencarcinom.

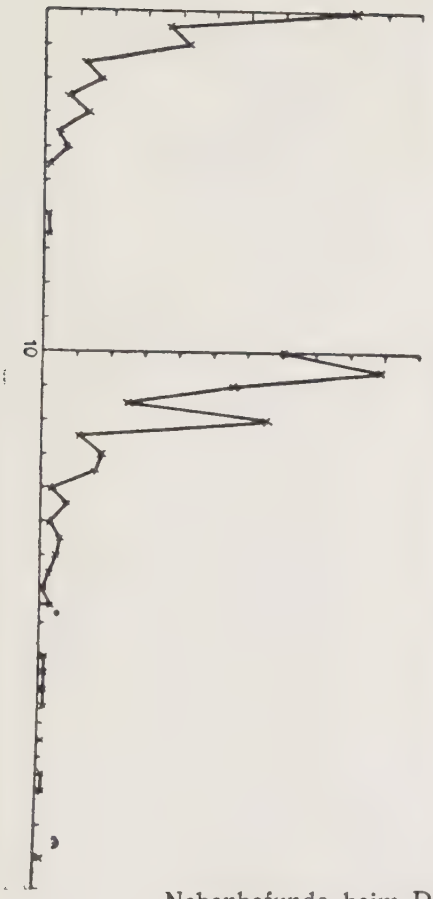


**Mißbildungen:**

Herz und Gefäße
Nieren, Nierenbecken,
Lungen
Milz
Darm
Leber
Nebennieren
Schilddrüse
Genitalien, männlich
Pankreas

Zunge
Thymus

**Gutartige Tumoren:**

Nieren
Schilddrüse
Prostata
Uterus
Darm
Eierstöcke
Leber
Nebennieren
Gehirn usw.
Magen
Adnexe
Mammae
Haut
Mesenterium u. groß. Netz
Knochensystem

Lungen
Milz
Zunge
Pankreas
Vagina
Herz und Gefäße

Kehlkopf
Zwerchfell

Peristoneum

Nebenbefunde beim Darmcarcinom.

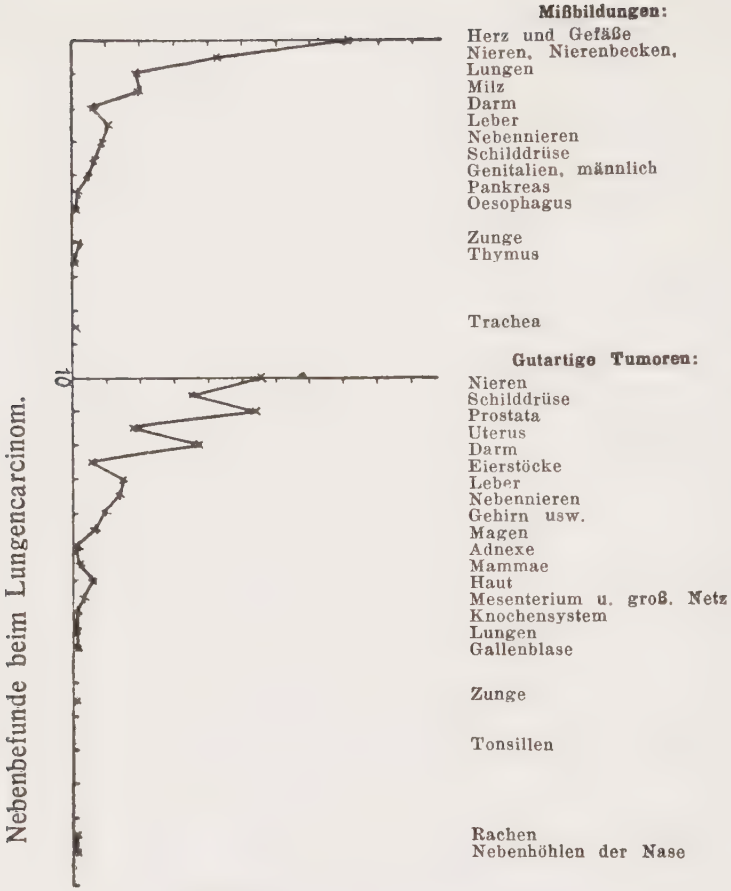


Nebenbefunde beim Lungencarcinom.

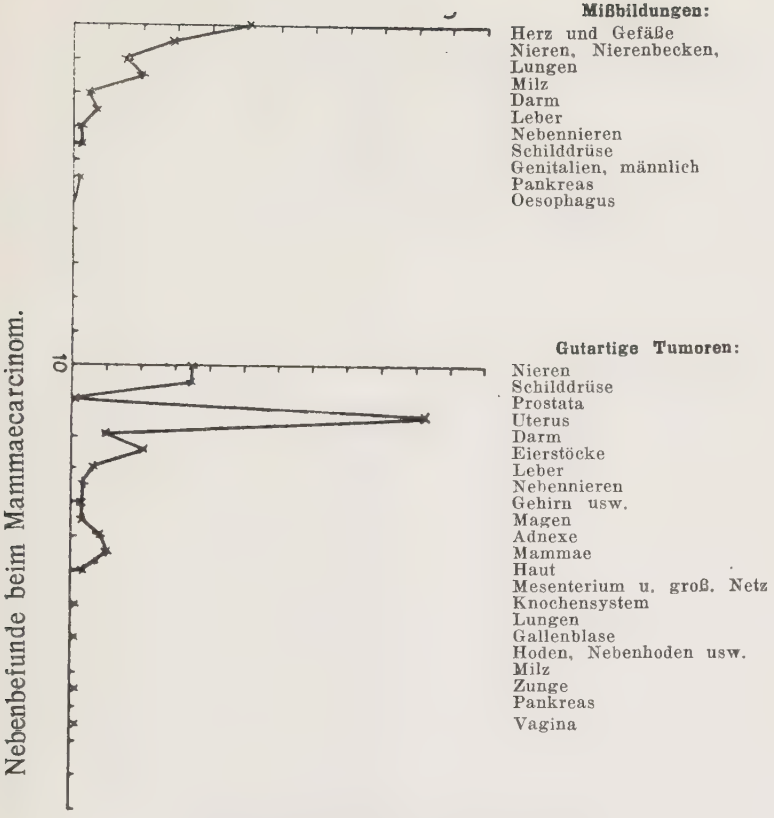


Nebenbefunde beim Mammacarcinom.

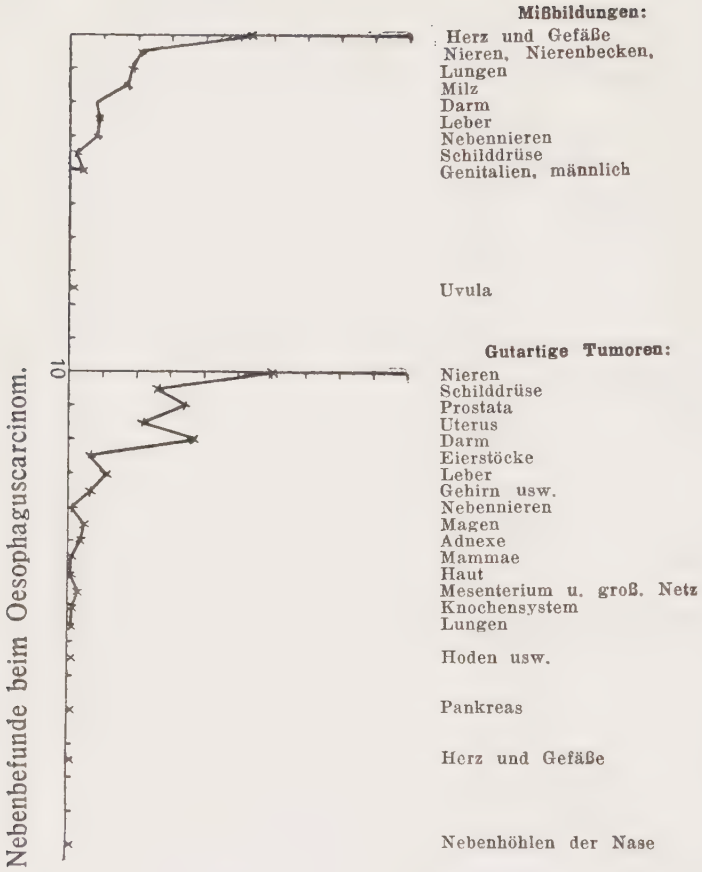


Nebenbefunde beim Oesophaguscarcinom.

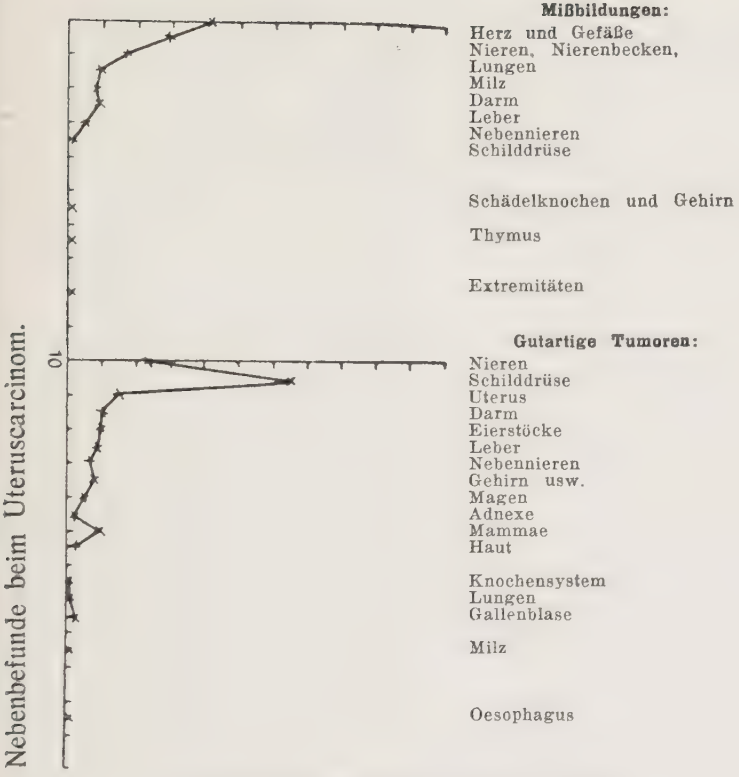


Nebenbefunde beim Uteruscarcinom.

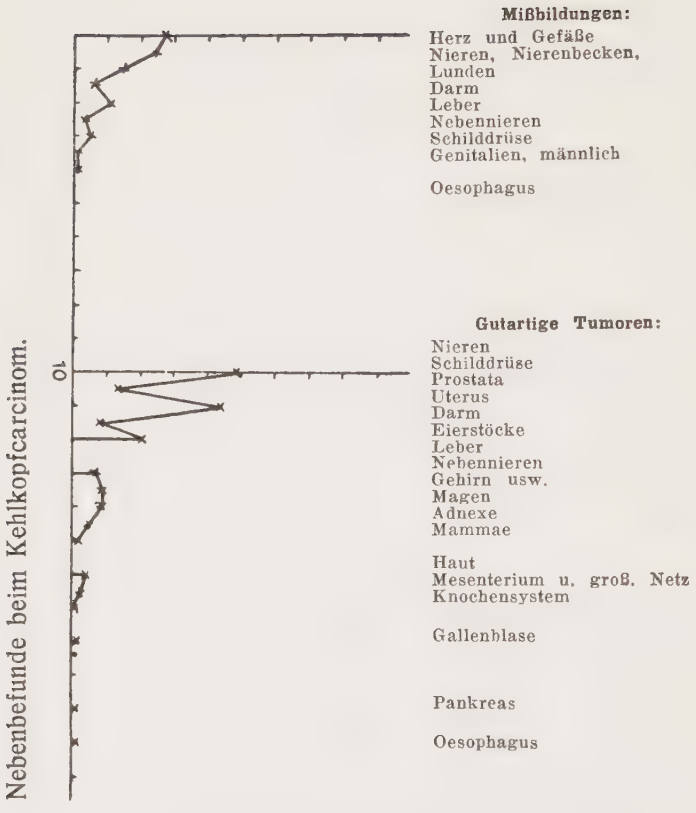


Nebenbefunde beim Kehlkopfcarcinom.

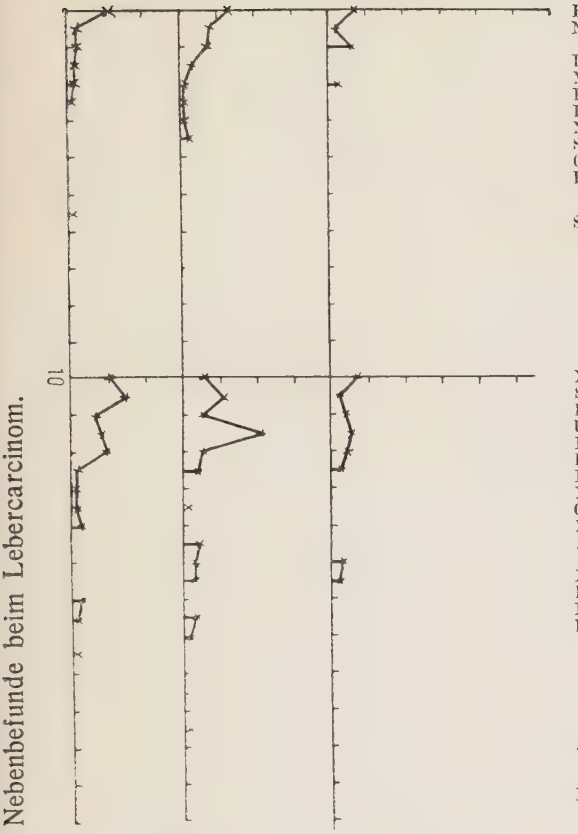


Nebenbefunde beim Lebercarcinom.

**Mißbildungen:**

Herz und Gefäße
Nieren, Nierenbecken, Ureteren
Lungen
Milz
Darm
Leber
Nebennieren
Schilddrüse
Genitalien, männlich
Pankreas

Schädelknochen und Gehirn

**Gutartige Tumoren:**

Nieren
Schilddrüse
Prostata
Uterus
Darm
Eierstöcke
Leber
Nebennieren
Gehirn (Gehirnhäute usw.)
Magen
Adnexe (Tuben, Ligamente usw.)
Mammae
Haut
Mesenterium u. groß. Netz
Knochensystem

Zunge

Harnblase

Nebenbefunde beim Carcinom
der Leber — der Gallenblase — der großen Gallenwege




Nebenbefunde beim Pankreascarcinom

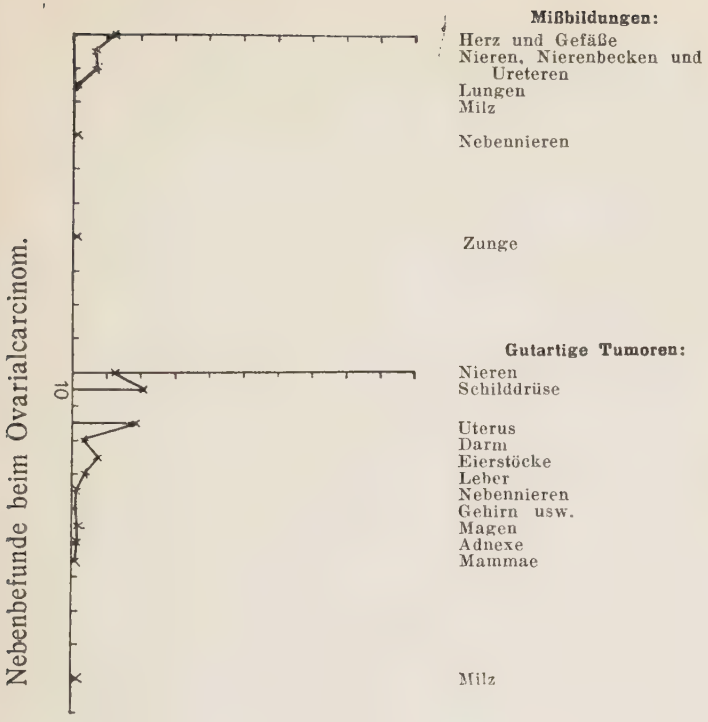


Nebenbefunde beim Ovarialcarcinom.

Bei der Untersuchung der Nebenbefunde bei den einzelnen Organcarcinomen fällt folgendes auf:

Die Mißbildungen ergeben keine besonders charakteristischen Kurven bei den einzelnen Organcarcinomen.

Beim Oesophagus-, Magen- und Darmcarcinom sehen wir ein Ansteigen der gutartigen Darmtumoren, besonders stark beim Darmcarcinom.

Beim Mammacarcinom sind kleinere Zacken bei den gutartigen Tumoren der Mammae, Eierstöcke und Adnexe und eine steile Zacke bei den gutartigen Uterustumoren auffallend, während beim Uteruscarcinom eine größere Zacke bei den gutartigen Tumoren der Schilddrüse, eine kleinere bei denen der Mammae feststellbar ist. Bei den weniger häufig vorkommenden Ovarialcarcinomen sieht man ein relativ vermehrtes Auftreten der gutartigen Tumoren der Schilddrüse, des Uterus und der Eierstöcke gegenüber den anderen Nebenbefunden. Das Lungencarcinom zeigt eine stärkere Bevorzugung der gutartigen Prostata- und Darmtumoren. Aehnlich verhalten sich die Nebenbefunde beim Kehlkopfcarcinom, das außerdem keine Nebenbefunde der Eierstöcke und Mammae zeigt, was vielleicht mit dem Vorkommen fast nur beim männlichen Geschlecht zusammenhängt.

Die nächsten Tabellen und Kurven zeigen die Verteilung der Nebenbefunde nach den beiden Geschlechtern, sowie nach den einzelnen Altersstufen, und zwar nach den einzelnen Jahrzehnten geordnet.

Tabelle 3.

| | m. | w. | I. 1—9 | II. 10—19 | III. 20—29 | IV. 30—39 | V. 40—49 | VI. 50—59 | VII. 60—69 | VIII. 70—79 | IX. 80—89 |
|---|---|---|---|---|---|---|---|---|---|---|---|
| Herz und Gefäße | 405 | 271 | 1 | — | 8 | 30 | 102 | 262 | 206 | 60 | 7 |
| Falsche Sehnenfäden des Herzens | 121 | 83 | — | — | 8 | 8 | 37 | 89 | 5 | 13 | 3 |
| Offenes Foramen ovale | 97 | 87 | — | — | 3 | 6 | 30 | 71 | 57 | 15 | 2 |
| Accessorische Kranzgefäße des Herzens | 85 | 48 | 1 | — | — | 11 | 18 | 33 | 57 | 12 | 1 |
| Doppelter Abgang von Coronararterien | 39 | 22 | — | — | 1 | 2 | 4 | 28 | 16 | 9 | 1 |
| Fensterung der Herzklappen | 33 | 12 | — | — | — | — | 3 | 20 | 14 | 8 | — |
| Netzbildung im Herzen | 7 | 7 | — | — | — | 1 | 3 | 4 | 6 | — | — |
| Abnormer Abgang der Kranzgefäße | 7 | 4 | — | — | — | — | 1 | 6 | 2 | 2 | — |
| Unvollkommene Trennung zweier Herzklappen | 2 | 2 | — | — | — | — | — | 1 | 3 | — | — |
| Vier Pulmonalklappen | 3 | — | — | — | — | — | — | 1 | 2 | — | — |
| Dreifacher Abgang der rechten Kranzarterie | 1 | 1 | — | — | — | — | — | 1 | 1 | — | — |
| Hypoplasie des Herzens und der großen Gefäße | — | 2 | — | — | — | — | 2 | — | — | — | — |
| Hypoplasie der Aorta | 1 | 1 | — | — | — | 2 | — | — | — | — | — |
| Falscher Trabekel des Herzens | 1 | — | — | — | — | — | — | — | 1 | — | — |
| Fensterung der Fossa ovalis | — | 1 | — | — | — | — | — | 1 | — | — | — |
| Zweiklappiges Pulmonalostium | 1 | — | — | — | — | — | — | — | 1 | — | — |
| Spaltung des medialen Papillarmuskels des linken Herzens | 1 | — | — | — | — | — | 1 | — | — | — | — |

| | m. | w. | I. 1—9 | II. 10—19 | III. 20—29 | IV. 30—39 | V. 40—49 | VI. 50—59 | VII. 60—69 | VIII. 70—79 | IX. 80—89 |
|---|---|---|---|---|---|---|---|---|---|---|---|
| Abnorm hoher trichterförmiger Abgang der hohen Pulmonalarterie . | 1 | — | — | — | — | — | — | 1 | — | — | — |
| Abnormer Abgang des Truncus thyreocervicalis direkt vom Aortenbogen ..... | 1 | — | — | — | — | — | — | 1 | — | — | — |
| Abnorme Form der Mündung der Vena cava inferior ..... | — | 1 | — | — | — | — | — | 1 | — | — | — |
| Verdoppelung des absteigenden Astes der linken Kranzarterie ..... | 1 | — | — | — | — | — | — | — | — | 1 | — |
| Unterteilung eines Sinus valsavae der Pulmonalklappen ..... | 1 | — | — | — | — | — | — | — | 1 | — | — |
| Hohe Teilung der linken Kranzarterien ..... | 1 | — | — | — | — | — | — | 1 | — | — | — |
| Abnorme Verbindung des Ramus descendens inf. mit der rechten Coronararterie über der Pulmonalwurzel ..... | 1 | — | — | — | — | — | — | 1 | — | — | — |
| Nieren, Nierenbecken und Ureteren ..... | 103 | 129 | — | — | 1 | 15 | 67 | 107 | 99 | 31 | 2 |
| Accessorische Nierengefäße ..... | 89 | 40 | — | — | — | 3 | 26 | 42 | 42 | 15 | 1 |
| Embryonale Furchung (Renculifurchung, fötale Lappung der Nieren . | 56 | 42 | — | — | 1 | 5 | 22 | 21 | 37 | 12 | — |
| Kuchennieren ..... | 20 | 14 | — | — | — | 2 | 7 | 17 | 5 | 3 | — |
| Verdoppelung eines Nierenbeckens u. des dazugehörigen Harnleiters .. | 5 | 7 | — | — | — | 2 | 2 | 5 | 3 | — | — |

| | m. | w. | I. 1—9 | II. 10—19 | III. 20—29 | IV. 30—39 | V. 40—49 | VI. 50—59 | VII. 60—69 | VIII. 70—79 | IX. 80—89 |
|---|---|---|---|---|---|---|---|---|---|---|---|
| Hypoplasie einer Niere | 4 | 6 | — | — | — | — | 2 | 5 | 2 | 1 | — |
| Verdoppelung eines Ureters | 3 | 4 | — | — | — | 1 | 2 | 2 | 2 | — | — |
| Verdoppelung eines Nierenbeckens | 2 | 4 | — | — | — | — | 2 | 3 | 1 | — | — |
| Abnorme Lagerung eines Nierenbeckens | 3 | 1 | — | — | — | — | 1 | 1 | 2 | — | — |
| Kerbung einer Niere | 1 | 2 | — | — | — | — | — | 3 | — | — | — |
| Hufeisenniere | 2 | — | — | — | — | — | — | — | 2 | — | — |
| Hilusverlagerung einer Niere | 1 | 1 | — | — | — | — | — | 1 | 1 | — | — |
| Einseitige Dopplniere | — | 1 | — | — | — | — | — | 1 | — | — | — |
| Verdoppelung beider Nierenbecken und des oberen Teils beider Ureteren | — | 1 | — | — | — | — | — | 1 | — | — | — |
| Rechtsseitige Langniere mit Verdoppelung von Nierenbecken und Ureteren bei Aplasie der linken Niere; an Stelle dieser erdnußgroßen Cyste; linksseitige Ureterknospung von der Harnblase aus | — | 1 | — | — | — | — | 1 | — | — | — | — |
| Flache Beckenniere links mit zwei zuführenden Arterien, 2 Nierenbecken und 2 getrennt verlaufenden Harnleitern | 1 | — | — | — | — | — | — | 1 | — | — | — |
| Hufeisenniere mit Erweiterung des Nierenbeckens | 1 | — | — | — | — | — | — | — | 1 | — | — |
| Hufeisenniere mit Abgang der Ureteren an der Vorderfläche | — | 1 | — | — | — | 1 | — | — | — | — | — |

| | m | w. | I. 1—9 | II. 10—19 | III. 20—29 | IV. 30—39 | V. 40—49 | VI. 50—59 | VII. 60—69 | VIII. 70—79 | IX. 80—89 |
|---|---|---|---|---|---|---|---|---|---|---|---|
| Hufeisenniere mit Spaltung beider Ureteren knapp vor dem Nierenbecken | 1 | — | — | — | — | — | — | 1 | — | — | — |
| Dystopie der rechten Niere | 1 | — | — | — | — | — | — | 1 | — | — | — |
| Abnorme Lagerung des rechten Nierenbeckens und abnormer Abgang des Ureters | — | 1 | — | — | — | — | — | 1 | — | — | — |
| Abnorme Lagerung beider Nierenbecken | — | 1 | — | — | — | — | 1 | — | — | — | — |
| Abnorme Form des linken Nierenbeckens | — | 1 | — | — | — | — | — | 1 | — | — | — |
| Aplasie einer Niere | — | 1 | — | — | — | — | — | — | — | — | 1 |
| Ungleiche Größe beider Nieren | 1 | — | — | — | — | — | — | — | 1 | — | — |
| Hypoplasie und Formmißbildung einer Niere | 1 | — | — | — | — | — | 1 | — | — | — | — |
| Vollkommene Aplasie d. linksseitigen Urogenitaltraktus (Niere, Ureter, Samenblase, Samenstrang, Hoden | 1 | — | — | — | — | — | 1 | — | — | — | — |
| Lungen | 145 | 116 | 1 | — | 1 | 18 | 41 | 102 | 73 | 24 | 1 |
| Abnorme Lappung der Lungen | 127 | 102 | — | — | 1 | 16 | 37 | 82 | 69 | 23 | 1 |
| Abnorme Kerbung der Lungen | 16 | 12 | 1 | — | — | 2 | 3 | 18 | 3 | 1 | — |
| Azygoslappung des rechten Lungenoberlappens | 2 | — | — | — | — | — | — | 2 | — | — | — |
| Abnorme Form der Lungen | — | 1 | — | — | — | — | — | — | 1 | — | — |
| Abnorme Gestalt des linken Oberlappenlingulus | — | 1 | — | — | — | 1 | — | — | — | — | — |

| | m. | w. | I. 1—9 | II. 10—19 | III. 20—29 | IV. 30—39 | V. 40—49 | VI. 50—59 | VII. 60—69 | VIII. 70—79 | IX. 80—89 |
|---|---|---|---|---|---|---|---|---|---|---|---|
| Milz | 71 | 55 | — | 1 | 1 | 7 | 30 | 48 | 27 | 10 | 2 |
| Nebenmilzen | 47 | 35 | — | 1 | 1 | 5 | 16 | 32 | 17 | 8 | 2 |
| Abnorme Kerbung (bzw. Furchung) der Milz | 19 | 16 | — | — | — | 2 | 11 | 12 | 8 | 2 | — |
| Abnorme Lappung der Milz | 4 | 3 | — | — | — | — | 2 | 3 | 2 | — | — |
| Hypoplasie der Milz | 1 | 1 | — | — | — | — | 1 | 1 | — | — | — |
| Darm | 60 | 29 | — | — | — | 1 | 6 | 38 | 35 | 15 | 4 |
| Divertikelbildung des Dünn- und Dickdarms | 34 | 18 | — | — | — | 1 | 1 | 14 | 21 | 11 | 4 |
| Meckelsches Divertikel | 22 | 9 | — | — | — | — | 5 | 11 | 12 | 3 | — |
| Coecum mobile | 2 | — | — | — | — | — | — | — | 1 | 1 | — |
| Haustrenbildung im Anfangsteil des Duodenums | — | 1 | — | — | — | — | — | 1 | — | — | — |
| Abnorme Befestigung des unteren Darms ohne Gekröse | 1 | — | — | — | — | — | — | — | — | 1 | — |
| Abnorm langes Sigmoid | 1 | — | — | — | — | — | — | 1 | — | — | — |
| Abnorm langes Colon liberum descendens mit starker Mesent.rialtaschenbildung | — | 1 | — | — | — | — | — | 1 | — | — | — |
| Leber | 48 | 39 | — | — | — | 2 | 9 | 25 | 38 | 11 | 2 |
| Abnorme Kerbenbildung bzw. Furchung der Leber | 37 | 29 | — | — | — | 2 | 7 | 15 | 32 | 8 | 2 |
| Abnorme Lappung der Leber | 8 | 7 | — | — | — | — | 1 | 8 | 3 | 3 | — |
| Abnorme Gestaltung des linken Leberlappens | 2 | 2 | — | — | — | — | — | 2 | 2 | — | — |

| | m. | w. | I. 1—9 | II. 10—19 | III. 20—29 | IV. 30—39 | V. 40—49 | VI. 50—59 | VII. 60—69 | VIII. 70—79 | IX. 80—89 |
|---|---|---|---|---|---|---|---|---|---|---|---|
| Hypoplasie des linken Leberlappens | 1 | 1 | — | — | — | — | — | 1 | — | — | — |
| Nebennieren | 48 | 24 | — | — | 1 | 2 | 12 | 25 | 23 | 9 | — |
| Versprengte Nebennierenkeime | 47 | 21 | — | — | 1 | 2 | 12 | 22 | 22 | 9 | — |
| Dystopie der Nebennieren | 1 | 1 | — | — | — | — | 1 | — | 1 | — | — |
| Hypoplasie der Nebennieren | — | 2 | — | — | — | — | — | 1 | 1 | — | — |
| Schilddrüsen | 17 | 17 | — | — | — | 1 | 5 | 12 | 11 | 5 | — |
| Accesorische Schilddrüsen | 5 | 6 | — | — | — | 1 | 1 | 4 | 2 | 3 | — |
| Hypoplasie der Schilddrüsen | 7 | 3 | — | — | — | — | — | 4 | 6 | — | — |
| Mangel (Fehlen) des Schilddrüsenisthmus | 4 | 6 | — | — | — | — | 3 | 3 | 3 | 1 | — |
| Kragenförmige Schilddrüse | — | 1 | — | — | — | — | — | 1 | — | — | — |
| Asymmetrie der Schilddrüsenlappen | 1 | — | — | — | — | — | — | — | — | 1 | — |
| Aplasie des rechten Schilddrüsenlappens | — | 1 | — | — | — | — | 1 | — | — | — | — |
| Genitalien, männlich | 24 | — | — | — | — | — | 5 | 9 | 9 | 1 | — |
| Morgagnische Hydatiden | 7 | — | — | — | — | — | — | 2 | 4 | 1 | — |
| Hypoplasie eines Hodens | 5 | — | — | — | — | — | 1 | — | 4 | — | — |
| Hypoplasie beider Hoden | 4 | — | — | — | — | — | 2 | 2 | — | — | — |
| Hypospadie | 2 | — | — | — | — | — | — | 2 | — | — | — |
| Rechtsseitiger Kryptorchismus | 2 | — | — | — | — | — | — | 2 | — | — | — |
| Hypoplasie beider Hoden mit linksseitigen Bauchhoden | 1 | — | — | — | — | — | 1 | — | — | — | — |
| Hypoplasie der Hoden u. des Penis | 1 | — | — | — | — | — | 1 | — | — | — | — |
| Hypoplasie des Penis | 1 | — | — | — | — | — | — | — | 1 | — | — |

| | m. | w. | I. 1—9 | II. 10—19 | III. 20—29 | IV. 30—39 | V. 40—49 | VI. 50—59 | VII. 60—69 | VIII. 70—79 | IX. 80—89 |
|---|---|---|---|---|---|---|---|---|---|---|---|
| Wulstung der Weichteile beiderseits der Urethramündung nach Art großer Schamlippen; Genitalbehaarung nach weiblichem Typ | 1 | — | — | — | — | — | — | 1 | — | — | — |
| Pankreas | 4 | 4 | — | — | — | — | 2 | — | 6 | — | — |
| Accessorische Bauchspeicheldrüsen | 4 | 4 | — | — | — | — | 2 | — | 6 | — | — |
| Oesophagus | 4 | 2 | — | — | — | — | 2 | 2 | 1 | 1 | — |
| Magenschleimhautinseln im Oesophagus | 4 | 2 | — | — | — | — | 2 | 2 | 1 | 1 | — |
| Schädelknochen im Gehirn (Wirbelsäule und Rückenmark) | 4 | 2 | — | — | — | 2 | 3 | — | 1 | — | — |
| Erhaltene Stirnnaht | 2 | — | — | — | — | — | 1 | — | 1 | — | — |
| Abnorme Nähte am Schädel (erhaltene Stirnnaht, Schaltknochen der Lambdanaht) | — | 1 | — | — | — | — | 1 | — | — | — | — |
| Asymmetrie des Schädels mit asymmetrischer Anordnung der Seitenventrikel besonders der Hinterhörner und assymmetrischer Lagerung des Corpus striatum und Thalamus opticus | 1 | — | — | — | — | 1 | — | — | — | — | — |
| Chordarest an der Brücke dicht neben der Arteria basilaris | — | 1 | — | — | — | 1 | — | — | — | — | — |

| | m | w. | I. 1—9 | II. 10—19 | III. 20—29 | IV. 30—39 | V. 40—49 | VI. 50—59 | VII. 60–69 | VIII. 70—79 | IX. 80—89 |
|---|---|---|---|---|---|---|---|---|---|---|---|
| Spina bifida occulta | 1 | — | — | — | — | — | 1 | — | — | — | — |
| Zunge | 5 | — | — | — | — | — | — | 1 | 3 | 1 | — |
| Faltenzunge | 5 | — | — | — | — | — | — | 1 | 3 | 1 | — |
| Thymus | — | 3 | — | — | — | — | — | 1 | 1 | 1 | — |
| Erhaltener Thymus | — | 3 | — | — | — | — | — | 1 | 1 | 1 | — |
| Genitalien, weiblich | — | 3 | 1 | — | 1 | — | 1 | — | — | — | — |
| Hypoplasie des Uterus | — | 3 | 1 | — | 1 | — | 1 | — | — | — | — |
| Uvula | 1 | 1 | — | — | — | — | — | — | 1 | — | 1 |
| Gespaltene Uvula | 1 | 1 | — | — | — | — | — | — | 1 | — | 1 |
| Extremitäten | — | 1 | — | — | — | 1 | — | — | — | — | — |
| Beiderseitige Spalthand und beiderseitiger Spaltfuß mit Syndaktylie | — | 1 | — | — | — | 1 | — | — | — | — | — |
| Trachea | 1 | — | — | — | — | — | 1 | — | — | — | — |
| Abnorme Knorpelspangen der Trachea | 1 | — | — | — | — | — | 1 | — | — | — | — |
| Rippen | 1 | — | — | — | — | — | — | — | 1 | — | — |
| Knorpelbrücke zwischen 5. u. 6. Rippe | 1 | — | — | — | — | — | — | — | 1 | — | — |
| Nieren | 388 | 173 | — | — | 3 | 5 | 56 | 193 | 213 | 83 | 8 |
| Nierencysten | 303 | 123 | — | — | 1 | 2 | 36 | 144 | 166 | 70 | 7 |

| | m. | w. | I. 1—9 | II. 10—19 | III. 20—29 | IV. 30—39 | V. 40—49 | VI. 50—59 | VII. 60—69 | VIII. 70—79 | IX. 80—89 |
|---|---|---|---|---|---|---|---|---|---|---|---|
| Adenome in den Nieren | 50 | 19 | — | — | 1 | 1 | 9 | 28 | 24 | 5 | 1 |
| Fibrome der Nieren | 28 | 17 | — | — | 1 | 2 | 9 | 15 | 14 | 4 | — |
| Lipome der Niere | 1 | 7 | — | — | — | — | 1 | 1 | 6 | — | — |
| Lipomyome der Niere | 1 | 2 | — | — | — | — | 1 | 1 | — | 1 | — |
| Cystadenome einer Niere | 2 | — | — | — | — | — | — | 2 | — | — | — |
| Fibromyome der Niere | — | 2 | — | — | — | — | — | — | 1 | 1 | — |
| Fibrolipome der Niere | 1 | 1 | — | — | — | — | — | 1 | — | 1 | — |
| Adenomyome der Nieren | 1 | 1 | — | — | — | — | — | 1 | 1 | — | — |
| Fibrolipomyom der Niere | — | 1 | — | — | — | — | — | — | 1 | — | — |
| Rindenmyofibrome der Niere | 1 | — | — | — | — | — | — | — | — | 1 | — |
| Schilddrüse | 222 | 283 | — | — | 1 | 18 | 88 | 168 | 161 | 64 | 5 |
| Struma nodosa bzw. Knoten der Schilddrüse | 160 | 195 | — | — | — | 15 | 56 | 115 | 113 | 51 | 5 |
| Adenome in der Schilddrüse | 45 | 45 | — | — | 1 | 1 | 18 | 26 | 34 | 10 | — |
| Cysten der Schilddrüse | 17 | 43 | — | — | — | 2 | 14 | 27 | 14 | 3 | — |
| Prostata | 378 | — | — | — | — | 3 | 18 | 94 | 180 | 77 | 6 |
| Adenomyomatose der Prostata | 331 | — | — | — | — | 2 | 13 | 83 | 156 | 71 | 6 |
| Adenome der Prostata | 41 | — | — | — | — | 1 | 3 | 10 | 22 | 5 | — |
| Cysten der Prostata | 6 | — | — | — | — | — | 2 | 1 | 2 | 1 | — |
| Uterus | — | 354 | — | — | — | 13 | 71 | 103 | 118 | 42 | 2 |
| Myome des Uterus | — | 146 | — | — | — | 7 | 41 | 45 | 41 | 11 | 1 |
| Polypen des Uterus | — | 143 | — | — | — | 5 | 22 | 44 | 48 | 22 | 2 |
| Uterus myomatosus | — | 24 | — | — | — | 1 | 4 | 8 | 10 | 1 | — |
| Uteruscysten | — | 16 | — | — | — | — | 2 | — | 5 | 5 | 4 |

| | m. | w. | I. 1—9 | II. 10—19 | III. 20—29 | IV. 30—39 | V. 40—49 | VI. 50—59 | VII. 60—69 | VIII. 70—79 | IX. 80—89 |
|---|---|---|---|---|---|---|---|---|---|---|---|
| Polyposis des Uterus | — | 12 | — | — | — | — | — | 1 | 9 | 2 | — |
| Fibromyome des Uterus | — | 9 | — | — | — | — | 1 | 4 | 4 | — | — |
| Adenomyome des Uterus | — | 2 | — | — | — | — | 1 | — | — | 1 | — |
| Adenomyosis des Uterus | — | 1 | — | — | — | — | — | 1 | — | — | — |
| Fibrome des Uterus | — | 1 | — | — | — | — | — | — | 1 | — | — |
| Darm | 254 | 80 | — | — | 1 | 4 | 25 | 89 | 151 | 58 | 6 |
| Polypen des Darms | 146 | 35 | — | — | — | 2 | 9 | 42 | 92 | 33 | 3 |
| Chylangiome des Darms | 52 | 19 | — | — | — | 1 | 9 | 18 | 28 | 13 | 2 |
| Lipome des Darms | 25 | 20 | — | — | — | 1 | 5 | 11 | 21 | 7 | — |
| Polyposis des Darms | 19 | 1 | — | — | 1 | — | — | 8 | 6 | 5 | — |
| Myome des Darms | 4 | 2 | — | — | — | — | 1 | 4 | 1 | — | — |
| Lymphangiome des Darms | 3 | 1 | — | — | — | — | — | 2 | 2 | — | — |
| Ein Adenom des Darms | 2 | — | — | — | — | — | — | 1 | 1 | — | — |
| Eine Cyste des Dünndarms | 1 | — | — | — | — | — | — | 1 | — | — | — |
| Ein Cystadenom in der Gegend der rechten Colonflexur | — | 1 | — | — | — | — | 1 | — | — | — | — |
| Adenomyome des Darms | 1 | — | — | — | — | — | — | 1 | — | — | — |
| Fibrom des Darms | 1 | — | — | — | — | — | — | 1 | — | — | — |
| Myxom des Wurmfortsatzes | — | 1 | — | — | — | — | — | — | — | 1 | — |
| Eierstöcke | — | 116 | — | 2 | 2 | 12 | 24 | 25 | 29 | 18 | 4 |
| Eierstockscysten | — | 102 | — | 2 | 1 | 11 | 23 | 20 | 23 | 18 | 4 |
| Ovarialcystome | — | 7 | — | — | — | 1 | 1 | 3 | 2 | — | — |
| Fibrome der Ovarien | — | 3 | — | — | 1 | — | — | 1 | 1 | — | — |
| Fibromyom eines Ovars | — | 1 | — | — | — | — | — | — | 1 | — | — |
| Fibromyxom des Ovars | — | 1 | — | — | — | — | — | 1 | — | — | — |

| | m. | w. | I. 1—9 | II. 10—19 | III. 20—29 | IV. 30—39 | V. 40—49 | VI. 50—59 | VII. 60—69 | VIII. 70—79 | IX. 80—89 |
|---|---|---|---|---|---|---|---|---|---|---|---|
| Je ein Cystadenom beider Eierstöcke | - | 1 | — | — | — | — | — | — | 1 | — | — |
| Teratom des Ovars | — | 1 | — | — | — | — | — | — | 1 | — | — |
| Leber | 69 | 40 | — | — | 1 | 5 | 20 | 37 | 32 | 14 | — |
| Cavernöse Hämangiome der Leber | 40 | 12 | — | — | 1 | 2 | 12 | 17 | 14 | 6 | — |
| Lebercysten | 20 | 16 | — | — | — | 1 | 4 | 13 | 12 | 6 | — |
| Adenome der Leber | 7 | 7 | — | — | — | 2 | 2 | 4 | 4 | 2 | — |
| Hämangiome der Leber | 2 | 3 | — | — | — | — | 2 | 2 | 1 | — | — |
| Fibrolipom der Leber | — | 1 | — | — | — | — | — | 1 | — | — | — |
| Angiom der Leber | — | 1 | — | — | — | — | — | — | 1 | — | — |
| Nebennieren | 64 | 34 | — | — | — | 3 | 10 | 38 | 38 | 9 | — |
| Adenome der Nebennieren | 58 | 30 | — | — | — | 3 | 9 | 35 | 34 | 7 | — |
| Adenomatöse Hypertrophie der Nebennierenrinde | 2 | 1 | — | — | — | — | 1 | — | 2 | — | — |
| Melanome der Nebennieren | 1 | 2 | — | — | — | — | — | 1 | — | — | 2 |
| Nebennierencysten | 2 | — | — | — | — | — | — | 1 | 1 | — | — |
| Lipome der Nebennieren | 1 | 1 | — | — | — | — | — | 1 | 1 | — | — |
| Gehirn (Gehirnhäute usw.) | 43 | 24 | — | — | — | 3 | 9 | 25 | 20 | 10 | — |
| Cysten des Gehirns | 27 | 12 | — | — | — | — | 3 | 17 | 13 | 6 | — |
| Osteome der Falx cerebri | 14 | 5 | — | — | — | 1 | 2 | 8 | 6 | 2 | — |
| Cholesteatom des Plexus chorioidens | 2 | — | — | — | — | — | 2 | — | — | — | — |
| Naevus casculosus des Pons cerebri | — | 2 | — | — | — | — | 1 | — | — | 1 | — |
| Fibrom der Dura des Gehirns | — | 1 | — | — | — | — | — | — | 1 | — | — |
| Osteophytom der harten Hirnhaut | — | 1 | — | — | — | — | — | — | — | 1 | — |

| | m | w. | I. 1—9 | II. 10—19 | III. 20—29 | IV. 30—39 | V. 40—49 | VI. 50—59 | VII. 60—69 | VIII. 70—79 | IX. 80—89 |
|---|---|---|---|---|---|---|---|---|---|---|---|
| Dermoid des Kleinhirns | — | 1 | — | — | — | 1 | — | — | — | — | — |
| Glom des Hirns | — | 1 | — | — | — | 1 | — | — | — | — | — |
| Lipom an der Hirnbasis | — | 1 | — | — | — | — | 1 | — | — | — | — |
| Magen | 30 | 24 | — | — | — | — | 3 | 18 | 26 | 6 | 1 |
| Polypen des Magens | 13 | 11 | — | — | — | — | 2 | 7 | 14 | 1 | — |
| Myome des Magens | 9 | 8 | — | — | — | — | — | 5 | 8 | 4 | — |
| Lipome des Magens | 3 | 3 | — | — | — | — | — | 2 | 2 | 1 | 1 |
| Fibrome des Magens | 2 | 1 | — | — | — | — | 1 | 1 | 1 | — | — |
| Fibromyome des Magens | 1 | 1 | — | — | — | — | — | 2 | — | — | — |
| Ein Adenom des Magens | 1 | — | — | — | — | — | 1 | — | — | — | — |
| Polyposis des Magens | 1 | — | — | — | — | — | — | — | 1 | — | — |
| Adnexe (Tuben, Ligamente usw.) | — | 54 | — | — | 1 | 5 | 12 | 11 | 18 | 5 | 2 |
| Cysten der Adnexe | — | 45 | — | — | 1 | 3 | 10 | 8 | 18 | 3 | 2 |
| Myome der Adnexe | — | 5 | — | — | — | 1 | — | 2 | — | 2 | — |
| Fibrome der Adnexe | — | 3 | — | — | — | 1 | 2 | — | — | — | — |
| Fibromyome d. Adnexe (einer Tube) | — | 1 | — | — | — | — | — | 1 | — | — | — |
| Mammae | — | 49 | — | — | — | — | 12 | 16 | 16 | 4 | 1 |
| Mammacysten | — | 48 | — | — | — | — | 11 | 16 | 16 | 4 | 1 |
| Ein Fibroadenom der Brust | — | 1 | — | — | — | — | 1 | — | — | — | — |
| Haut | 30 | 14 | — | — | — | — | 5 | 11 | 19 | 5 | 4 |
| Lipome der Haut | 8 | 6 | — | — | — | — | 2 | 4 | 7 | 1 | — |
| Naevi der Haut | 10 | 3 | — | — | — | — | — | 6 | 4 | 1 | 2 |

| | m. | w. | I. 1—9 | II. 10—19 | III. 20—29 | IV. 30—39 | V. 40—49 | VI. 50—59 | VII. 60—69 | VIII. 70—79 | IX. 80—89 |
|---|---|---|---|---|---|---|---|---|---|---|---|
| Warzen der Haut | 3 | 3 | — | — | — | — | 1 | — | 4 | 1 | — |
| Fibrome der Haut | 2 | 1 | — | — | — | — | 1 | — | — | — | 2 |
| Papillome der Haut | 3 | — | — | — | — | — | — | 1 | 1 | 1 | — |
| Atherome der Haut | 2 | 1 | — | — | — | — | 1 | — | 1 | 1 | — |
| Angiome der Haut | 1 | — | — | — | — | — | — | — | 1 | — | — |
| Xanthelasmen der Lider | 1 | — | — | — | — | — | — | — | 1 | — | — |
| Mesenterium und großes Netz | 14 | 12 | — | — | — | — | 5 | 12 | 7 | 2 | — |
| Lipome des Mesenteriums und des großen Netzes | 14 | 6 | — | — | — | — | 3 | 9 | 7 | 1 | — |
| Cysten des Mesenteriums | — | 2 | — | — | — | — | 1 | 1 | — | — | — |
| Chylangiome des Mesenteriums | — | 2 | — | — | — | — | 1 | 1 | — | — | — |
| Ein (cavernöses) Angiom des Mesenteriums | — | 1 | — | — | — | — | — | — | — | 1 | — |
| Cavernöses Hämangiom des Mesenteriums | — | 1 | — | — | — | — | — | 1 | — | — | — |
| Knochensystem | 6 | 5 | — | — | — | — | 2 | 4 | 4 | 1 | — |
| Cavernöse Hämangiome der Wirbelsäule | 2 | 2 | — | — | — | — | 1 | 1 | 2 | — | — |
| Osteome des Schädeldachs | 1 | 2 | — | — | — | — | 1 | — | 2 | — | — |
| Lipome der Wirbelsäule | 2 | 1 | — | — | — | — | — | 2 | — | 1 | — |
| Cysten im rechten Oberschenkelkopf | 1 | — | — | — | — | — | — | 1 | — | — | — |
| Lungen | 5 | 4 | — | — | — | — | — | 3 | 2 | 4 | — |
| Chondrome der Lungen | 3 | 3 | — | — | — | — | — | 2 | 1 | 3 | — |

| | m. | w. | I. 1—9 | II. 10—19 | III. 20—29 | IV. 30—39 | V. 40—49 | VI. 50—59 | VII. 60—69 | VIII. 70—79 | IX. 80—89 |
|---|---|---|---|---|---|---|---|---|---|---|---|
| Osteom der Lunge | — | 1 | — | — | — | — | — | — | — | 1 | — |
| Mehrere Polypen der Bronchialschleimhaut | 1 | — | — | — | — | — | — | 1 | — | — | — |
| Eine Cyste in der Nachbarschaft eines Hiluslymphknotens | 1 | — | — | — | — | — | — | — | 1 | — | — |
| Gallenblase | 4 | 4 | — | — | — | 1 | 1 | 2 | 3 | 1 | — |
| Papillome der Gallenblase | 4 | 1 | — | — | — | 1 | 1 | 1 | 1 | 1 | — |
| Polypen der Gallenblase | — | 2 | — | — | — | — | — | 1 | 1 | — | — |
| Adenomyom der Gallenblase | — | 1 | — | — | — | — | — | — | 1 | — | — |
| Hoden, Nebenhoden, Samenstrang usw. | 7 | — | — | — | — | — | 1 | 1 | 4 | 1 | — |
| Cysten des Hodens und Nebenhodens | 5 | — | — | — | — | — | 1 | 1 | 2 | 1 | — |
| Myom eines Nebenhodens | 1 | — | — | — | — | — | — | — | 1 | — | — |
| Lipom des Samenstrangs | 1 | — | — | — | — | — | — | — | 1 | — | — |
| Milz | 5 | 5 | — | — | — | — | 2 | 2 | 2 | — | — |
| Milzcysten | 5 | 2 | — | — | — | — | 2 | 1 | 2 | — | — |
| Cavernöses Hämangiom der Milz | — | 1 | — | — | — | — | — | 1 | — | — | — |
| Zunge | 1 | 4 | — | — | — | — | — | 2 | 2 | 1 | — |
| Cysten der Zunge | — | 4 | — | — | — | — | — | 2 | 1 | 1 | — |
| Hämangiom der Zunge | 1 | — | — | — | — | — | — | — | 1 | — | — |
| Pankreas | 5 | — | — | — | 1 | — | — | 1 | 2 | 1 | — |
| Pankreascysten | 5 | — | — | — | 1 | — | — | 1 | 2 | 1 | — |

| | m. | w. | I. 1—9 | II. 10—19 | III. 20—29 | IV. 30—39 | V. 40—49 | VI. 50—59 | VII. 60—69 | VIII. 70—79 | IX. 80—89 |
|---|---|---|---|---|---|---|---|---|---|---|---|
| Vagina | — | 4 | — | — | — | — | 1 | 1 | 2 | — | — |
| Cysten der Vagina | — | 2 | — | — | — | — | 1 | 1 | — | — | — |
| Polypen der Scheide | — | 1 | — | — | — | — | — | — | 1 | — | — |
| Papillom der Scheide | — | 1 | — | — | — | — | — | — | 1 | — | — |
| Speiseröhre | 2 | 2 | — | — | — | — | 1 | 1 | 2 | — | — |
| Cysten der Speiseröhre | 1 | 1 | — | — | — | — | — | 1 | 1 | — | — |
| Ein Polyp im Oesophagus | — | 1 | — | — | — | — | 1 | — | — | — | — |
| Myom des Oesophagus | 1 | — | — | — | — | — | — | — | 1 | — | — |
| Herz und Gefäße | 1 | 2 | — | — | — | — | — | 1 | 1 | 1 | — |
| Myom am Rande d. unteren Aortenklappe | — | 1 | — | — | — | — | — | — | — | 1 | — |
| Myxom d. Tricuspidalis | 1 | — | — | — | — | — | — | 1 | — | — | — |
| Naevus vasculosus der Adventitia d. Aorta | — | 1 | | — | — | — | — | — | 1 | — | — |
| Tonsillen | 2 | — | — | — | — | — | 1 | 1 | — | — | — |
| Cysten der Tonsillen | 2 | — | — | — | — | — | 1 | 1 | — | — | — |
| Kehlkopf | 1 | 1 | — | — | — | — | — | — | 2 | — | — |
| Cysten des Kehlkopfs | 1 | 1 | — | — | — | — | — | — | 2 | — | — |
| Zwerchfell | 1 | 1 | — | — | — | — | — | — | 1 | 1 | — |
| Lipom der Zwerchfelloberfläche | 1 | — | — | — | — | — | — | — | 1 | — | — |
| Lymphangiome des Zwerchfells | — | 1 | — | — | — | — | — | — | — | 1 | — |

| | m. | w. | I. 1—9 | II. 10—19 | III. 20—29 | IV. 30—39 | V. 40—49 | VI. 30—59 | VII. 60—69 | VIII. 70—79 | IX. 80—89 |
|---|---|---|---|---|---|---|---|---|---|---|---|
| Rachen | 2 | — | — | — | — | — | 1 | 1 | — | — | — |
| Papillom des Rachens | 2 | — | — | — | — | — | 1 | 1 | — | — | — |
| Nebenhöhlen der Nase | 2 | — | — | — | — | — | — | — | 2 | — | — |
| Cysten der linken Highmoreshöhle | 1 | — | — | — | — | — | — | — | 1 | — | — |
| Ein Polyp in der rechten Kieferhöhle | 1 | — | — | — | — | — | — | — | 1 | — | — |
| Harnblase | 1 | 1 | — | — | — | — | 2 | — | — | — | — |
| Fibromyom der Harnblase | 1 | — | — | — | — | — | 1 | — | — | — | — |
| Cavernöses Hämangiom der Harnblase | — | 1 | — | — | — | — | 1 | — | — | — | — |
| Peritoneum | 1 | 1 | — | — | — | — | — | — | 1 | 1 | — |
| Cysten im Douglas | — | 1 | — | — | — | — | — | — | 1 | — | — |
| Eine retroperitoneale Cyste | 1 | — | — | — | — | — | — | — | — | 1 | — |
| Nase | 1 | — | — | — | — | — | — | — | 1 | — | — |
| Polyposis der Nase | 1 | — | — | — | — | — | — | — | 1 | — | — |

Bei den nach dem Geschlecht der Carcinomträger geordneten Nebenbefunden fällt kurvenmäßig besonders das Hervorragen der Schilddrüsentumoren bei Frauen auf.

Bei den nach den Altersstufen der Carcinomträger geordneten Nebenbefunden sind im Alter von 1—29 Jahren wenig Nebenbefunde feststellbar, entsprechend dem seltenen Vorkommen des Carcinoms in diesem Alter. Aehnlich verhalten sich die Nebenbefunde im Alter von 80—89 Jahren.

Im Alter von 30—59 Jahren fällt eine Bevorzugung der Schilddrüsen-, Uterus-, Ovarial- und zum Teil der Mammanebenbefunde auf. Im höheren Alter dagegen und zwar im Alter von 60—79 Jahren sieht man kurvenmäßig ein stärkeres Hervortreten der Prostata- und Darmnebenbefunde, im Alter von 60—69 Jahren auch noch ein stärkeres Hervortreten der Nebenbefunde der Nebennieren, des Magens und der Haut, als man es kurvenmäßig erwarten würde.




Herz und Gefäße
Nieren, Nierenbecken usw.
Lungen
Milz
Darm
Leber
Nebennieren
Schilddrüse
Genitalien, männlich
Pankreas
Oesophagus
Schädelknochen und Gehirn
Zunge
Thymus
Genitalien, weiblich

**Gutartige Tumoren als Nebenbefunde.**

—— bei männlichen,
- - - - bei weiblichen Carcinomträgeri.

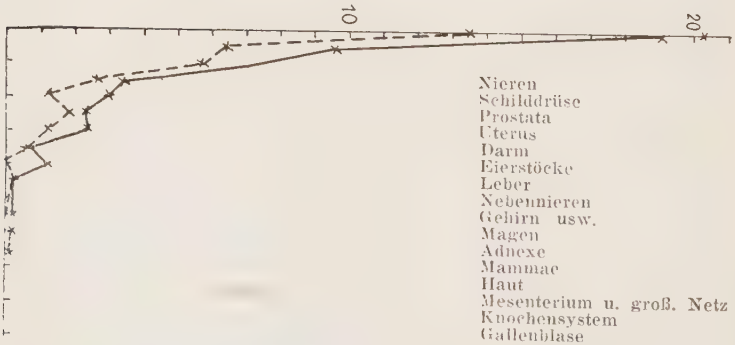


Nieren
Schilddrüse
Prostata
Uterus
Darm
Eierstöcke
Leber
Nebennieren
Gehirn usw.
Magen
Adnexe
Mammae
Haut
Mesenterium u. groß. Netz
Knochensystem
Gallenblase

**Mißbildungen als Nebenbefunde.**

—— bei männlichen,
- - - - bei weiblichen Carcinomträgern.

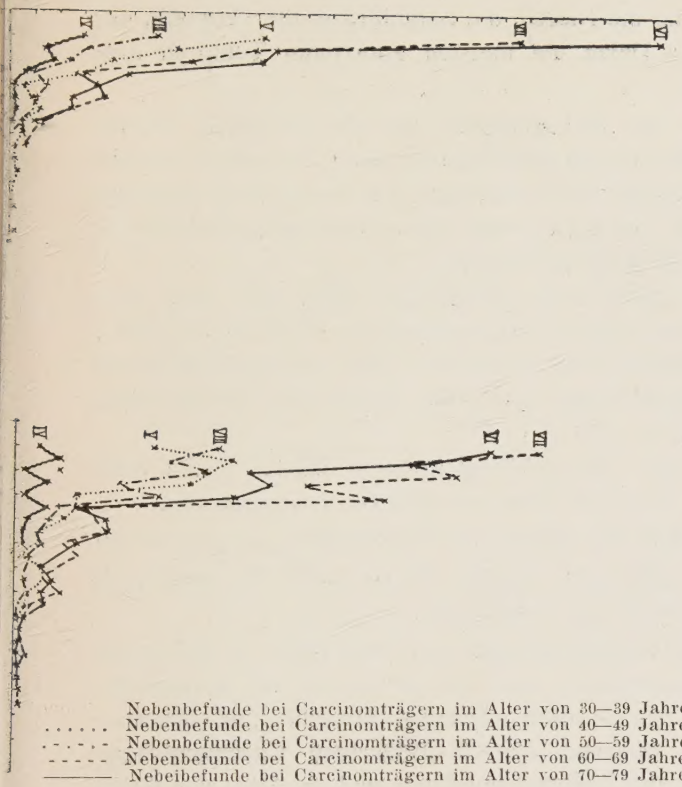

Nebenbefunde bei Carcinomträgern im Alter von 30—39 Jahren
Nebenbefunde bei Carcinomträgern im Alter von 40—49 Jahren
Nebenbefunde bei Carcinomträgern im Alter von 50—59 Jahren
Nebenbefunde bei Carcinomträgern im Alter von 60—69 Jahren
Nebenbefunde bei Carcinomträgern im Alter von 70—79 Jahren

**Mißbildungen:**

Herz und Gefäße
Nieren, Nierenbecken, Ureteren
Lungen
Milz
Darm
Leber
Nebennieren
Schilddrüse
Genitalien, männlich
Pankreas
Oesophagus
Schädelknochen und Gehirn
Zunge
Thymus
Genitalien, weiblich
Uvula
Extremitäten
Trachea
Rippen

**Gutartige Tumoren:**

Nieren
Schilddrüse
Prostata
Uterus
Darm
Eierstöcke
Leber
Nebennieren
Gehirn
Magen
Adnexe
Mammae
Haut
Mesenterium u. groß. Netz
Knochensystem
Lungen
Gallenblase
Hoden, Nebenhoden, Samenstrang
Milz
Zunge
Pankreas
Vagina
Speiseröhre
Herz und Gefäße
Tonsillen
Kehlkopf
Zwerchfell
Rachen
Nebenhöhlen der Nase
Harnblase
Peritoneum
Nase

Nebenbefunde bei den einzelnen Altersstufen der Carcinomträger.

## Zusammenfassung.

1. Bei den Carcinomträgern sind nach dem hier bearbeiteten Material die von Mißbildungen am häufigsten betroffenen Organe das Herz, die Nieren mit Nierenbecken und Ureteren und die Lungen; während die Nieren, die Schilddrüse, die Prostata, der Uterus und der Darm die meisten gutartigen Tumoren aufweisen.
2. Die Verteilung der Nebenbefunde auf die einzelnen Organcarcinome ergibt bei den Mißbildungen keine besonders charakteristischen Kurven. Die gutartigen Tumoren zeigen dagegen ein vermehrtes Auftreten von Darmtumoren beim Darm-, Oesophagus- und Magencarcinom.

   Bei den Trägern eines Mammacarcinoms sieht man häufiger als bei den anderen Carcinomträgern gutartige Mamma-, Eierstocks-, Adnex- und besonders Uterustumoren, während bei den Uteruscarcinomträgern die gutartigen Schilddrüsentumoren bevorzugt sind.

   Beim Lungen- und Kehlkopfcarcinom wieder treten häufiger als sonst gutartige Prostata- und Darmtumoren auf.
3. Bei den nach dem Geschlecht der Carcinomträger geordneten Nebenbefunden fällt ein starkes Hervorragen der gutartigen Schilddrüsentumoren bei Frauen auf.
4. Ordnet man die Carcinomträger nach dem Alter, so sieht man bei den Carcinomträgern von 39—59 Jahren ein vermehrtes Auftreten von Schilddrüsen-, Uterus-, Ovarial- und Mammanebenbefunden, während die 60—79jährigen Carcinomträger mehr Prostata- und Darmnebenbefunde und im Alter von 60 bis 69 Jahren auch noch ein stärkeres Auftreten von Nebenbefunden der Nebennieren, des Magens und der Haut aufweisen.

---

Am Schlusse der Arbeit erlaube ich mir, Herrn Professor Dr. Auler für Ueberlassung des Themas sowie Anregungen, und Herrn Professor Dr. Rössle für die Erlaubnis, die Sektionsprotokolle seines Instituts benutzen zu dürfen, meinen Dank auszusprechen.

## Literatur.


M. Borst u. G. B. Gruber in Aschoff: Pathologische Anatomie, Lehrbuch für Studierende und Aerzte, 8. Aufl., 1936.

H. Auler: Beiträge zum Gewächsproblem, Med. Welt 1935, 361—364.

— Rasse und bösartige Gewächse, Volk u. Rasse 10, 112—116 (1935).

R. Rössle: Multiple Tumoren und ihre Bedeutung für die Frage der konstitutionellen Entstehungsbedingungen der Geschwülste. Zeitschrift f. angew. Anatomie u. Konstitutionslehre, Bd. 5 (1919).

B. Fischer-Wasels: Fortpflanzung, Entwicklung und Wachstum. Handbuch der norm. und path. Physiologie, Bd. XIV, 2. 1927.

— Geschwulstbildung und Vererbung. Neuere Ergebnisse auf dem Gebiete der Krebskrankheiten. Herausgegeb. v. C. A. Adam und H. Auler, 1937.

K. H. Bauer: Die Mutationstheorie der Geschwulstentstehung. N. Erg. a. d. Geb. d. Kr.

Fritz König: Ueber das Krebsbereitschaftsproblem vom Standpunkt des Chirurgen. N. Erg. a. d. Geb. d. Kr.

H. Auler: Ueber das Bereitschaftsproblem. N. Erg. a. d. Geb. d. Kr.

## Lebenslauf.

Am 9. 6. 1909 in Lohnau O./S. geboren, besuchte ich daselbst von meinem 6. Lebensjahre an 5 Jahre lang die Volksschule. Dann ab Ostern 1920 das Gymnasium zu Ratibor und erhielt da Ostern 1929 das Reifezeugnis. Darauf studierte ich nacheinander in Graz 2 Semester, in Würzburg 8 Semester und in Berlin 2 Semester Medizin. Nach meinem 6. Semester bestand ich in Würzburg das Physikum und erhielt am 3. Dezember 1935 nach in Berlin mit dem Gesamturteil g u t bestandenem medizinischen Staatsexamen die Zulassung zum Praktischen Jahr. Während des Praktischen Jahres war ich 3½ Monate in der Hautklinik der Charité in Berlin, 4 Monate in der Städtischen Frauenklinik in Charlottenburg und 4½ Monate auf der Inneren Abteilung des Rudolf-Virchow-Krankenhauses in Berlin tätig. Meine Approbation als Arzt erhielt ich am 11. Januar 1937. Vom 1. März bis 4. Mai 1937 war ich Volontärarzt in der Chirurgischen Universitätsklinik in Berlin, Ziegelstraße. Vom 5. Mai 1937 bis 31. Mai 1938 war ich Assistenzarzt am Krankenhaus (Hospital) in Birkenwerder b. Bln. Anschließend vertrat ich 6 Wochen lang Herrn Dr. Egel in Beutnitz (Mark) und 5 Wochen lang Herrn Dr. Gundlach in Stettin.